

Service de l'évaluation des technologies et  
des modes d'intervention en santé (ETMIS)

---

Centre hospitalier de l'Université de Montréal

## UTILISATION DU TRELIS™-8 DANS LE TRAITEMENT DES THROMBOSES VEINEUSES PROFONDES AIGÜES PROXIMALES

*Préparé par*

Raouf Hassen-Khodja

Yiqiao Xin

Luigi Lepanto

Décembre 2014



Le contenu de cette publication a été rédigé et édité par le Service de l'évaluation des technologies et des modes d'intervention en santé (ETMIS) du Centre hospitalier de l'Université de Montréal (CHUM). Ce document est également offert en format PDF sur le site Web du CHUM.

Auteurs : Yiqiao Xin  
Raouf Hassen-Khodja, M.D., M. Sc.  
Luigi Lepanto, M.D., M. Sc., FRCP (C)

Révision linguistique : Johanne Piché

Pour se renseigner sur cette publication ou sur toute autre activité du Service de l'ETMIS, s'adresser au :

Service de l'évaluation des technologies et des modes d'intervention en santé (ETMIS)  
Direction de la qualité, de l'évaluation, de la performance et de la planification stratégique (DQEPPS)  
Centre hospitalier de l'Université de Montréal  
850, rue Saint-Denis  
Pavillon S, bureau S05-322A  
Montréal (Québec) H2X 0A9  
Téléphone : (514) 890-8000, poste 36132  
Télécopieur : (514) 412-7460  
Courriel : detmis.chum@ssss.gouv.qc.ca

ISBN 978-2-89528-096-5

Comment citer ce document :

« Service de l'évaluation des technologies et des modes d'intervention en santé (ETMIS). Centre hospitalier de l'Université de Montréal. *Utilisation du Trellis™-8 dans le traitement des thromboses veineuses profondes aiguës proximales*. Préparé par Raouf Hassen-Khodja, Yiqiao Xin et Luigi Lepanto. Décembre 2014 ».

La reproduction totale ou partielle de ce document est autorisée à condition que la source soit mentionnée.

## TABLE DES MATIÈRES

---

TABLE DES MATIÈRES .....	3
MISSION.....	4
REMERCIEMENTS .....	5
SOMMAIRE EXÉCUTIF.....	6
EXECUTIVE SUMMARY .....	7
GLOSSAIRE.....	8
ABRÉVIATIONS ET ACRONYMES .....	9
1 INTRODUCTION .....	10
2 RAPPEL PHYSIOLOGIQUE.....	10
2.1 Physiopathogénie des thromboses veineuses profondes.....	10
2.2 Diagnostic de thrombose veineuse profonde .....	11
2.3 Traitements actuels.....	11
3 MÉTHODOLOGIE.....	13
3.1 Procédure de recherche.....	13
3.2 Critères d'inclusion.....	13
3.3 Stratégie de recherche.....	13
4 RÉSULTATS DE LA RECHERCHE.....	14
4.1 Sélection et analyse de la recherche .....	14
4.2 Limites.....	15
5 ANALYSE DES RÉSULTATS .....	17
5.1 Efficacité.....	17
5.2 Innocuité.....	18
5.3 Coût-efficacité.....	18
6 DISCUSSION.....	22
7 CONCLUSION.....	23
RÉFÉRENCES.....	25
ANNEXE A - DIAGNOSTIC D'UNE THROMBOSE VEINEUSE PROFONDE .....	30
ANNEXE B - STRATÉGIE DE RECHERCHE .....	31
ANNEXE C - GRILLE DE VÉRIFICATIONS PRISMA .....	33
ANNEXE D - SOMMAIRE DE LA SÉLECTION DES ÉTUDES.....	35
ANNEXE E - ÉTUDES EXCLUES DE L'ÉVALUATION.....	36
ANNEXE F - CARACTÉRISTIQUES DES ÉTUDES SÉLECTIONNÉES.....	39
ANNEXE G - CARACTÉRISTIQUES DES ÉTUDES SÉLECTIONNÉES .....	41
ANNEXE H - TABLEAU RÉCAPITULATIF DES RÉSULTATS D'ÉTUDES.....	43
ANNEXE I - LIGNES DIRECTRICES ET RECOMMANDATIONS.....	45

## MISSION

---

Le Service de l'évaluation des technologies et des modes d'intervention en santé (ETMIS) a pour mission de conseiller les décideurs du CHUM dans leurs choix de technologies et de modes d'intervention en santé, en basant sa méthodologie qui se fonde sur les données probantes, les pratiques les plus efficaces dans le domaine de la santé et l'état des connaissances actuelles. En outre, en conformité avec la mission universitaire du CHUM, il travaille à diffuser les connaissances acquises au cours de ses évaluations, tant au sein de la communauté du CHUM qu'à l'extérieur, contribuant ainsi à l'implantation d'une culture d'évaluation et d'innovation.

En plus de s'associer aux médecins, pharmaciens, membres du personnel infirmier et professionnels du CHUM, le Service de l'ETMIS travaille de concert avec la communauté de pratique. Cette dernière est composée des unités d'évaluation des technologies et des modes d'intervention en santé des autres centres hospitaliers universitaires, de l'Institut national d'excellence en santé et services sociaux (INESSS) ainsi que du Réseau universitaire intégré de santé de l'Université de Montréal (RUIS de l'UdeM).

Le Service de l'ETMIS participe également au processus permanent d'amélioration continue de la performance clinique. Il travaille de concert avec l'équipe de la gestion de l'information à élaborer des tableaux de bord, permettant une évaluation critique et évolutive des secteurs d'activités cliniques. Le Service de l'ETMIS propose des pistes de solutions, contribuant à accroître leur performance par une analyse des données probantes et des lignes directrices cliniques, de même que des pratiques exemplaires. Cette démarche est réalisée en collaboration avec les gestionnaires (administratifs et cliniques).

## REMERCIEMENTS

---

Le Service de l'évaluation des technologies et des modes d'intervention en santé (ETMIS) désire remercier M. Éric Leclerc, pour sa disponibilité, et le D<sup>r</sup> Éric Thérasse, pour ses précieux commentaires.

### Divulgence de conflit d'intérêts

Aucun conflit à signaler

## SOMMAIRE EXÉCUTIF

---

Afin d'éviter les risques de complications fonctionnelles chroniques, il est essentiel de procéder à un diagnostic rapide et au traitement adéquat des thromboses veineuses profondes. En effet, l'efficacité de la thrombolyse et la persistance de résidus thrombotiques dans les veines sont étroitement liées aux récurrences et au syndrome post-thrombotique secondaire à une insuffisance valvulaire du système veineux.

L'homologation de l'utilisation du Trellis™-8 dans le traitement de la thrombophlébite veineuse profonde aiguë reste relativement récente; toutefois, les différents résultats d'études montrent que la thrombolyse pharmacomécanique par Trellis™-8 est efficace dans les cas de thromboses veineuses profondes aiguës. Il existe cependant une grande hétérogénéité des études due aux caractéristiques des patients, aux protocoles d'intervention, aux méthodes de comparaison, aux outils d'évaluation de la thrombolyse et à la définition du seuil d'efficacité. En outre, les rares études comparatives, la rareté des données du suivi à long terme et les évaluations économiques limitées ne permettent pas de statuer sur la supériorité du Trellis™-8 sur les autres dispositifs de thrombolyse pharmacomécanique percutanée déjà disponibles.

L'utilisation du Trellis™-8 reste marginale au Centre hospitalier de l'Université de Montréal (CHUM) dans des indications cliniques très précises. L'expérience du CHUM semble montrer que la durée du traitement est plus courte avec le Trellis™-8 qu'avec la thrombolyse simple sans composante mécanique. En conclusion, le Service de l'ETMIS conclut que le Trellis™-8 peut être considéré parmi les dispositifs de thrombolyse pharmacomécanique efficaces dans le traitement des thromboses veineuses profondes aiguës.

## EXECUTIVE SUMMARY

---

To avoid the potential for chronic complications, the early diagnosis and adequate treatment of deep vein thrombosis is important. The efficacy of thrombolysis, as well as the degree to which residual thrombotic material persists in the veins, are associated with recurring disease and the development of post-thrombotic syndrome.

The approval of the Trellis™-8 device for clinical use in the treatment of deep vein thrombosis is relatively recent. Studies published to date show that the pharmaco-mechanical thrombolysis performed with the device is effective in cases of acute deep vein thrombosis. There is, however, marked heterogeneity in the published studies due to patient characteristics, the treatment protocols, the methods of comparison, and the thresholds for successful treatment. Furthermore, the paucity of comparative studies, as well as the lack of long term data and economic evaluations make it difficult to compare the cost-effectiveness of this device with that of other similar devices that are currently available.

The use of Trellis™-8 remains very limited at CHUM and is reserved for specific clinical indications. Experience with its use at CHUM suggests that the duration of thrombolysis is shorter with the use of Trellis™-8 than in treatments with thrombolysis alone, without mechanical thrombolysis. In conclusion, the Trellis™-8 device can be considered safe and effective in the mechanical thrombolysis of acute deep vein thrombosis.

## GLOSSAIRE

---

**Agent thrombolytique** : médicament transformant de manière directe ou indirecte le plasminogène en plasmine.

**Angioplastie transluminale percutanée (ATP)** : procédure sans abord chirurgical permettant la dilatation vasculaire en cas d'occlusion ou de sténose.

**Écho-Doppler** : examen qui utilise les ultrasons et qui permet de visualiser la paroi des veines et les flux sanguins, en temps réel. Il se pratique essentiellement sur les trajets veineux des membres inférieurs en remontant jusqu'aux veines iliaques et à la veine cave inférieure.

**Embolie pulmonaire** : obstruction d'une artère pulmonaire par un caillot de sang.

**Héparine** : molécule anticoagulante de nature mucopolysaccharidique qui se fixe sur l'antithrombine III, en modifiant la formation et accélérant la vitesse d'inactivation des enzymes de la coagulation, utilisée dans la prévention et le traitement des thromboses.

**Intravascular ultrasound (IVUS) ou échographie intravasculaire (IVUS)** : méthode d'imagerie au moyen d'un ou plusieurs transducteurs d'ultrasons à l'extrémité de cathéters pour visualiser la morphologie des artères et des autres vaisseaux sanguins.

**Insuffisance veineuse** : anomalie de fonctionnement du système veineux superficiel et/ou profond, caractérisée par un retour insuffisant de sang vers le cœur, en raison d'une altération de la paroi de la veine.

**Phlébographie ou veinographie** : examen radiologique des veines après injection d'un produit de contraste iodé.

**Phlegmatia cærulea dolens** ou **phlébite bleue** : thrombose veineuse profonde massive s'opposant à tout retour veineux s'accompagnant de cyanose, d'œdème et de douleurs.

**Rétéplase** : agent thrombolytique

**Syndrome post-thrombotique (SPT)** : maladie veineuse chronique provoquée par une thrombose veineuse profonde (TVP), associée à un œdème interstitiel et lymphatique avec une activation locale des leucocytes et une inflammation.

**Ténectéplase** : agent thrombolytique.

**Thrombolyse** : procédure de lyse de caillots sanguins dans les vaisseaux.

**Thrombose** : formation ou présence d'un caillot sanguin dans un vaisseau sanguin.

**Tissue Plasminogen Activator (tPA) ou activateur du plasminogène tissulaire** : agent thrombolytique permettant la fibrinolyse d'un caillot sanguin.

**Urokinase** : agent thrombolytique.

**Warfarine** : médicament (agent) anticoagulant oral.



## ABRÉVIATIONS ET ACRONYMES

---

ACCP	American College of Chest Physicians
ATP	Angioplastie transluminale percutanée
CDT	Catheter directed thrombolysis
DTPM	Dispositifs de thrombolyse pharmacomécanique
DVT	Deep vein thrombolysis
IFDVT	Iliofemoral deep vein thrombosis
ISPMT	Isolated, segmental, pharmacomechanical thrombolysis
IVC	Inferior vena cava
IVUS	Intravascular ultrasound
LE	Lower extremity
PCD	Phlegmatia cærulea dolens
PE	Pulmonary embolism
PMT	Pharmacomechanical thrombolysis
PTA	Percutaneous transluminal angioplasty
PTS	Post thrombolysis syndrome
SPT	Syndrome post-thrombotique
TDC	Thrombolyse dirigée par cathéter
tPA	Tissue plasminogen activator
TPM	Thrombolyse pharmacomécanique
TVP	Thrombose veineuse profonde
UE	Upper extremity
US	Ultrasound

## 1 INTRODUCTION

Les thromboses veineuses profondes (TVP) correspondent à un trouble de la circulation provoqué par la formation d'un caillot sanguin dans une veine profonde. Au Canada, l'incidence de la TVP est de 45 000 cas/an [1, 2]. De plus, 3,6/1000 patients font une TVP ou une embolie pulmonaire après avoir été admis dans un hôpital (3).

De nombreux facteurs peuvent être à l'origine de cette maladie : des facteurs prédisposants, des causes chirurgicales ou iatrogènes. La thrombophlébite est la principale cause d'embolie pulmonaire. La prévalence d'une embolie pulmonaire est de 57 % [3], dans les cas de TVP proximales, et de 24 à 41 % [2], dans les cas de TVP distales (Lamy). Dans les cas d'embolie pulmonaire, le syndrome post-phlébitique figure parmi les principales complications de la TVP.

Son traitement comprend deux volets : l'anticoagulothérapie conventionnelle et les procédures d'élimination précoce du thrombus. L'élimination du thrombus peut se faire selon trois types de techniques : la thrombectomie chirurgicale, la thrombolyse dirigée par cathéter (TDC) et la thrombolyse pharmacomécanique (TPM) (4-6). La Direction des services multidisciplinaires (DSM), Département de radiologie, du CHUM a sollicité le Service de l'ETMIS pour évaluer l'efficacité et l'innocuité d'un nouveau dispositif, en l'occurrence, le Trellis™ 8 dans le traitement des TVP proximales aiguës.

## 2 RAPPEL PHYSIOLOGIQUE

Selon le National Heart Lung and Blood Institute, la thrombose veineuse profonde (TVP) est définie comme la formation d'un caillot sanguin ou thrombus dans une veine profonde (7). Selon l'atteinte ou non de la veine poplitée, les TVP sont classées, soit proximales, soit distales.

Les TVP proximales aiguës caractérisent une thrombose qui se forme dans des veines poplitées (ou en amont) associée à un œdème et une douleur depuis moins de 14 jours (8).

### 2.1 Physiopathogénie des thromboses veineuses profondes

Les thromboses veineuses profondes (TVP) peuvent survenir à différents endroits du système vasculaire veineux : MI, MS, mésentérique ou cérébrale, etc. [9-11]. La thrombose veineuse profonde des membres inférieurs est due à des altérations de la circulation veineuse de retour et à l'activation localisée de la coagulation comprenant la formation d'un thrombus dans le système veineux profond. De nombreux facteurs peuvent être associés à la survenue de TVP comme des facteurs prédisposants (par exemple, un alitement prolongé à la suite d'un état clinique particulier), des causes médicales comme des anomalies biologiques (déficit en protéine S, déficit en antithrombine III, etc.) ou des causes chirurgicales [12-13]. L'évolution peut se faire vers la disparition totale du thrombus par la mise en jeu efficace du système fibrinolytique physiologique ou de sa persistance, avec occlusion partielle ou complète des veines affectées. L'adhérence du caillot à la paroi se fait en environ une semaine. L'organisation conjonctive du caillot a lieu plus tardivement par la transformation progressive du caillot en un tissu de granulation par invasion de fibroblastes à partir de la partie adhérente à la paroi du vaisseau<sup>1</sup>. Une fonctionnalité déficiente des valves veineuses consécutives à l'obstruction peut être à l'origine d'une hypertension veineuse en amont et à l'apparition du syndrome post-thrombotique accompagné de signes cliniques d'œdème de stase ainsi que de troubles trophiques cutanés par anoxie tissulaire (dermite ou ulcérations) [9 ; 16-18].

---

<sup>1</sup> <http://pathologie-cardiovasculaire.etud.univ-montp1.fr/files/2012/12/SemioVasc.pdf>

La symptomatologie clinique de la TVP est variable. Elle peut être asymptomatique ou peut se révéler par des douleurs, voire, dans les cas les plus graves, d'un tableau clinique d'embolie pulmonaire à la suite de la migration d'une partie du thrombus dans les artères ou artérioles pulmonaires [7 ; 14 ; 15]<sup>2</sup>.

## 2.2 Diagnostic de thrombose veineuse profonde

En plus de la symptomatologie clinique, des antécédents cliniques du patient et des examens biologiques, la phlébographie, malgré son caractère effractif, est restée, jusqu'à une époque récente, l'examen diagnostique de référence des TVP, en particulier lorsqu'elles se situent dans des membres inférieurs<sup>3</sup>. Actuellement, l'écho-Doppler, qui associe la technique du doppler à une l'exploration échographique bidimensionnelle (le duplex veineux a pratiquement remplacé la phlébographie), peut faciliter l'examen des zones anatomiquement difficiles. Les critères diagnostiques sont l'incompressibilité veineuse à l'appui de la sonde ou la visualisation d'une zone échogène endoveineuse créé par le thrombus. Par rapport à la phlébographie, l'écho-Doppler a une très bonne sensibilité (97 %) et une très bonne spécificité (97 %) pour la détection des thromboses veineuses proximales<sup>4</sup>. Actuellement, cette technique a totalement supplanté la phlébographie comme examen de première intention pour le diagnostic de TVP. Voir l'annexe A.

## 2.3 Traitements actuels

### Anticoagulothérapie (héparine, warfarine)

L'anticoagulothérapie représente la méthode thérapeutique conventionnelle utilisée en cas de TVP [1]. Cette thérapie se montre efficace pour diminuer l'incidence de l'embolie pulmonaire symptomatique, en arrêtant la propagation ou la réapparition d'une thrombose [19]. Généralement, il faut attendre trois mois ou plus pour constater la disparition du caillot. Ainsi, les patients souffrant de TVP proximales graves et étendues restent à haut risque de syndrome post-thrombotique [20].

### Thrombectomie chirurgicale

Contrairement au traitement anticoagulant, les stratégies de thrombolyse précoce enlèvent rapidement le thrombus et soulagent efficacement les symptômes des TVP graves. Ce traitement permet d'éviter les contre-indications à un traitement anticoagulant. La thrombectomie chirurgicale est une option efficace pour l'élimination rapide du thrombus, la restauration du flux sanguin et de la perméabilité par rapport aux traitements non interventionnels [21, 22]. En général, une embolectomie chirurgicale n'est pas réalisée en raison du risque chirurgical trop élevé et de ses inconvénients comme l'anesthésie générale, l'incision chirurgicale, le temps de récupération plus long et les risques d'infection [23, 24].

### Thrombolyse pharmacologique dirigée par cathéter

La thrombolyse pharmacologique dirigée par cathéter (TDC) est une technique efficace et sûre dans le traitement des TVP [25-28] L'*American College of Chest Physicians (ACCP)* préconise la thrombolyse intralésionnelle chez *des patients sélectionnés (les jeunes patients présentant un faible risque de saignement et*

---

<sup>2</sup> Source : Manuel Merck, 4<sup>e</sup> édition.

<sup>3</sup> Examen coûteux et invasif où des contre-indications sont communément rencontrées (grossesse, allergie aux produits de contraste) et où les faux positifs, les faux négatifs ainsi que la non-visualisation de certains troncs veineux pouvant être le siège de thrombose (ex. : veines fémorales profondes, pelviennes, etc.) peuvent parfois limiter son utilité. La phlébographie n'est aujourd'hui réalisée qu'en cas de doute diagnostique persistant après une répétition d'écho-Doppler veineuse (Meneveau, N, 2001).

<sup>4</sup> La sensibilité serait en revanche moins bonne (< 50 %) pour la détection des thromboses surales selon la technique utilisée [Meneveau, N, 2001].

des thrombus étendus et/ou occlusifs associés à des symptômes ayant apparus depuis moins de 14 jours)<sup>5</sup> [29]. Toutefois, à l'instar de l'anticoagulothérapie, l'action de l'agent thrombolytique n'est pas limitée à la zone de traitement [23] ; la TDC peut être à l'origine de complications hémorragiques majeures nécessitant une transfusion ou une hospitalisation prolongée [30].

### Dispositifs de thrombolyse pharmacomécaniques

Les dispositifs de thrombolyse pharmacomécaniques (DTPM) représentent un traitement relativement nouveau pour les TVP symptomatiques. Ils combinent la libération de médicaments *in situ* et un dispositif mécanique de dispersion du caillot. Plusieurs études cliniques ont montré que c'est une option sûre et efficace pour traiter les TVP aiguës et soulager rapidement les symptômes [4-6]. Dans ses lignes directrices, la *Society for Vascular and the American Venous Forum* recommande **l'élimination rapide du thrombus (grade : 2C) chez les patients sélectionnés qui répondent aux critères suivants [33] :**

- Premier épisode de thrombose veineuse iliofémorale profonde aiguë.
- Apparition des symptômes depuis moins de 14 jours.
- Faible risque de saignement.
- Bonne capacité fonctionnelle ambulatoire et espérance de vie acceptable<sup>6</sup>.

Les résultats de diverses études ont permis de conclure à l'innocuité et l'efficacité des DTPM dans l'élimination du thrombus lors de thromboses veineuses profondes distales (TVPD). La diminution du temps d'intervention et de la dose de l'agent thrombolytique entraînerait moins de risques de complications hémorragiques [8, 31, 32] et diminuerait le coût du traitement.

Les DTPM peuvent être classés en trois groupes [31] :

**Les dispositifs à mode d'action rhéolytique** (ex. : AngioJet) : ils utilisent la puissance de l'impulsion. La technique consiste à pulvériser le thrombus avec l'agent thrombolytique à l'aide d'un jet de solution saline à haute pression [31].

**Les équipements de TPM à ultrasons** (ex. : système endovasculaire EkoSonic) : ils combinent les ondes ultrasonores avec des cathéters pour dissocier la fibrine du thrombus et exposer davantage les sites récepteurs d'agents thrombolytiques, ce qui permet le contact du médicament avec le thrombus [31, 34, 35].

**Les dispositifs de rotation** (ex. : Trellis™ Système de perfusion périphérique ou Trellis™-8) : le Trellis™-8 est un dispositif déjà approuvé par la FDA pour la distribution et la diffusion de médicaments thrombolytiques dans le traitement de la TVP. Il utilise un cathéter à grande vitesse vibratoire permettant de briser le thrombus. Il est constitué d'une unité motorisée d'entraînement et d'un cathéter jetable de thrombolyse à usage unique muni de deux ballons d'occlusion. Des trous de dispersion sont situés entre les ballons permettant ainsi à l'agent thrombolytique de s'écouler. À l'aide d'un guide<sup>7</sup> et selon une approche percutanée, le cathéter (8F et longueur variant de 80 à 120 mm) passe à travers le caillot ; les ballons (proximal et distal) d'occlusion situés de part et d'autre du caillot sont alors gonflés de manière à isoler la zone thrombolytique ou un agent lytique est injecté et infusé dans la zone délimitée de telle sorte qu'une concentration locale élevée de l'agent thrombolytique est maintenue.

---

<sup>5</sup> Traduction libre.

<sup>6</sup> Le retrait précoce est recommandée (1A) comme traitement de choix chez les patients présentant une ischémie veineuse menaçant la fonctionnalité d'un membre à la suite d'une TVP iliofémorale avec ou sans thrombose veineuse fémoro-poplitée associée (*phlegmatia caerulea dolens*). Les patients atteints de thrombose veineuse fémoro-poplitée isolée profonde doivent être traités avec un anticoagulant classique, car, actuellement, il n'existe pas de preuves suffisantes pour soutenir les premières stratégies d'élimination de thrombus dans cette population de patients (1C).

<sup>7</sup> Norme de 0,035.

Cette technique a l'avantage de réduire le risque de complications hémorragiques en empêchant la propagation systémique de médicaments thrombolytiques. Le fil de dispersion inséré par le cathéter est ensuite activé (500 tours/min à 3500 tours/min pendant 10 à 20 minutes) afin de disperser mécaniquement l'agent thrombolytique. Après la thrombolyse, le ballon proximal est dégonflé pendant que le ballonnet distal est maintenu gonflé, de sorte que les fragments du thrombus et le volume médicamenteux restants sont aspirés à partir de l'orifice distal diminuant ainsi le risque d'embolisation des fragments du thrombus et l'effet systémique de l'agent thrombolytique [34].

Les dispositifs les plus couramment utilisés dans le traitement des DVP sont le Trellis™-8 et l'AngioJet [8].

## 3 MÉTHODOLOGIE

### 3.1 Procédure de recherche

Dans le cadre de notre évaluation du Trellis™, notre recherche bibliographique a inclus toutes les études et rapports d'agence d'évaluation publiés jusqu'au mois d'août 2012. Mis à part les descriptions anecdotiques, tous les types d'études (étude à répartition aléatoire contrôlée, suivi de cohorte, série de cas, etc.) ont été inclus.

### 3.2 Critères d'inclusion

- **Langues** : anglais - français.
- **Population** : patients souffrant de TVP proximale aiguë.
- **Intervention** : Trellis™-8.
- **Comparateurs** : toutes les options thérapeutiques sont prises en considération : l'anticoagulothérapie conventionnelle, la thrombectomie chirurgicale, la TDC et les autres DTPM.
- **Résultats (outcomes)** :
  - **Efficacité** : définie par l'élimination du thrombus. Elle peut être partielle ou totale (exemple d'échelle de Vedantham et collaborateurs : > suppression de 95 % de thrombus = grade III, 50 % - 94 % = Grade II, et <50 % = Grade I [34]) D'autres indicateurs d'efficacité sont pris en considération comme le taux de répermeabilisation des vaisseaux, la restauration de la fonction valvulaire veineuse, le taux de résolution des symptômes cliniques, le taux de récurrence des TVP et le taux de survenue de syndrome post-thrombotique (SPT).
  - **Innocuité** : la sécurité du dispositif est évaluée en termes de taux de complication (mineure, hémorragique, TE) ou d'effets indésirables voire de taux de mortalité rapportés lors ou au après le traitement.

### 3.3 Stratégie de recherche

Le repérage et la sélection des articles ont été effectués à partir d'une recherche systématique de la littérature sur l'utilisation du Trellis™-8 dans le traitement des TVP aiguës à partir des banques de données usuelles et spécialisées. Nous avons limité la recherche aux articles publiés en anglais ou en français ou une autre langue à la seule condition qu'une traduction soit disponible. Toute autre donnée additionnelle repérée à partir de textes ou de références de publication récupérées a ensuite été analysée. Une fois la recension des études effectuée, une sélection des articles a été réalisée afin de déterminer si les études répertoriées répondaient à la question et/ou présentaient des données exploitables pour notre évaluation.

## Banques de données

- Cochrane Library
- HTA Database
- Medline (Ovid)
- Autres :
  - National Institute for Health Research/Clinical Research Network/Coordinating Centre (NIHR CRN CC)
  - Portfolio Database
  - Clinical Trials Gov.
  - Food and Drug Administration (FDA)
  - MAUDE Database
  - National Institute for Health and Clinical Excellence (NICE)
  - Santé Canada
  - Agences nationales d'évaluation en santé

## Moteurs de recherche

- Google et Google Scholar

## Mots-clés utilisés

- Voir l'annexe B

# 4 RÉSULTATS DE LA RECHERCHE

## 4.1 Sélection et analyse de la recherche

Un total de 68 études a été repéré par notre stratégie de recherche documentaire. Quinze études ont été sélectionnées pour notre rapport : huit études de séries de cas, cinq lignes directrices [Society for Vascular Surgery and the American Venous Forum, The American Heart Association, 2012 ; National Clinical Guideline Centre, UK 2011 ; American Heart Association, 2011 ; Agence française de sécurité sanitaire des produits de santé, 2009 American College of Chest Physicians, 2008] et deux revues systématiques. Les caractéristiques des études incluses, les protocoles des procédures et les détails les résultats ont été résumés aux annexes E et F.

Une revue Cochrane sur la thrombolyse pour TVPA publiée en 2004 a été identifiée. Cependant, celle-ci ne traite pas des dispositifs de thrombolyse pharmacomécanique ou thrombolyse pharmacologique dirigée par cathéter (TDC) (35).

Le processus de sélection des études est présenté, et la liste des études exclues est présentée à l'annexe E. Notre revue de la littérature est conforme aux normes *PRISMA Statement*<sup>8</sup> (voir l'annexe C).

---

<sup>8</sup> *PRISMA stands for Preferred Reporting* constitue un ensemble de vérifications minimales basées sur des éléments de rapports dans les revues systématiques et les méta-analyses.

## 4.2 Limites

L'analyse des résultats de la recherche documentaire a révélé un certain nombre de facteurs limitant pouvant influencer sur notre évaluation : par exemple, le nombre restreint de publications et le faible niveau de preuves. En outre, nous avons noté que :

- Les caractéristiques spécifiques des patients étudiés sont parfois difficiles à lier au type de TVP proximale ciblée quant à la gravité et l'emplacement du thrombus.
- Les protocoles d'utilisation du Trellis™-8 peuvent varier en fonction de chaque patient et de leur état clinique.
- La description de la procédure est souvent absente (la préparation, la durée de la séance, la vitesse de rotation de l'instrument et la nature des d'adjuvants).
- Les méthodes d'évaluation de l'efficacité des dispositifs diffèrent quant au choix des indicateurs d'efficacité (seuil de succès de la thrombolyse) et de la durée de suivi : parfois seule la mesure du volume du thrombus est considérée.

La grande hétérogénéité des populations étudiées et des modes opératoires pratiqués est à l'origine du choix de l'élargissement des critères d'inclusion, afin de colliger le plus de données possibles et l'adoption d'une méthode d'analyse narrative de la question.

Les résultats de la recherche ont permis de sélectionner huit séries de cas. Aucune étude à répartition aléatoire contrôlée n'a été trouvée.

La description des caractéristiques des différentes études (devis, populations traitées, types d'interventions et comparateurs) ainsi que les objectifs visés pour chacune d'elles sont résumés au tableau 1.

En raison de la grande hétérogénéité des études (dans la méthode de conception, les caractéristiques des patients, les détails de la procédure et les méthodes d'évaluation des résultats) une description narrative a été adoptée au lieu d'une méta-analyse.

**Tableau 1 – Caractéristiques des études sélectionnées**

AUTEURS	DEVIS	INTERVENTIONS	OBJECTIFS	COMPARATEURS	INDICATEURS D'EFFICACITÉ
Murphy 2010 USA	Rétrospective  Série de cas	Trellis™-8	<ul style="list-style-type: none"> <li>▪ Déterminer la méthode la plus précise pour évaluer la lyse du caillot après angioplastie et thrombectomie mécanique d'une thrombose veineuse inférieure fémoro poplitée</li> <li>▪ Évaluer l'efficacité de deux différents dispositifs pharmacomécaniques</li> </ul>	AngioJet	<ul style="list-style-type: none"> <li>▪ Degré de thrombolyse : efficace si &gt; 70 d'élimination avec imagerie IVUS</li> <li>▪ Degré de revascularisation</li> <li>▪ Taux de récurrence</li> <li>▪ Complications : saignements</li> </ul>
Lin 2010 USA	Rétrospective  Série de cas	Trellis™-8	<ul style="list-style-type: none"> <li>▪ Évaluer l'utilisation de DPMT dans le traitement des TVP aiguës et chroniques</li> </ul>	AngioJet Ekos	<ul style="list-style-type: none"> <li>▪ Pourcentage d'élimination du thrombus : élimination complète ou partielle (quelle que soit l'importance du fragment restant)</li> <li>▪ Amélioration immédiate de l'état clinique</li> </ul>
Dietzek 2010 USA	Prospective  Série de cas	Trellis™-8	<ul style="list-style-type: none"> <li>▪ Évaluer de manière prospective l'expérience des médecins et la procédure de TPM en l'occurrence Trellis™-8 chez un nombre important de patients</li> </ul>	Aucun	<ul style="list-style-type: none"> <li>▪ Pourcentage de reperméabilisation des vaisseaux</li> <li>▪ Grade I (Lyse &lt;50%), II (50%-94%), III (95%-100%)</li> <li>▪ Effets indésirables ou complications liés à la procédure (saignements ; embolisation, etc.)</li> </ul>
Rao 2009 USA	Rétrospective  Série de cas	Trellis™-8 / AngioJet ou les deux	<ul style="list-style-type: none"> <li>▪ Évaluer l'utilisation d'un dispositif de TPM dans des cas de TVIFP chez des patients présentant des contre-indications à la thrombolyse</li> </ul>	Aucun	<ul style="list-style-type: none"> <li>▪ Pourcentage d'élimination du thrombus : efficace si &gt;50% d'élimination de la TVP</li> <li>▪ Complications : hémorragie interne active</li> <li>▪ Évaluation des contre-indications</li> </ul>
Martinez 2008 USA	Rétrospective  Série de cas	ISPMT ±CDT avec Trellis™-8	<ul style="list-style-type: none"> <li>▪ Évaluer l'efficacité de la TPM isolée et segmentée ISPMT dans l'élimination d'un thrombus en comparaison avec une TDC chez des patients présentant des TVIFP</li> </ul>	CDT	<ul style="list-style-type: none"> <li>▪ Évaluation de la thrombolyse : complète &gt;75%, modéré 50%-74% et minime &lt;50%</li> <li>▪ Complications : hémorragies, complications rénales, cardiopulmonaires</li> </ul>
Hilleman 2008 USA Belgique Irlande	Rétrospective  Série de cas	Trellis™-8	<ul style="list-style-type: none"> <li>▪ Évaluer les résultats préliminaires de l'utilisation du Trellis™-8 infusion cathéter (TIC) dans le traitement des TVP et les comparer aux résultats obtenus lors de l'utilisation de la TDC et rapportés par une méta-analyse déjà publiée</li> </ul>	CDT	<ul style="list-style-type: none"> <li>▪ Pourcentage d'élimination du thrombus ; Grade I (Lyse &lt;50%), II (50%-94%), III (95%-100%)</li> <li>▪ Complications : hémorragies importantes</li> </ul>
Arko 2007 USA	Rétrospective  Série de cas	PMT* avec Trellis™-8 ou AngioJet	<ul style="list-style-type: none"> <li>▪ Évaluer l'efficacité de différents dispositifs de TPM dans le traitement des TVP</li> </ul>	Aucun	<ul style="list-style-type: none"> <li>▪ Pourcentage d'élimination du thrombus : efficacité évaluée en regard de restauration de la perméabilité et du recouvrement de la fonction valvulaire à 1, 6 et 12 mois par Duplex US</li> <li>▪ Évaluation de la perméabilité et des fonctions valvulaires vasculaires</li> </ul>
O'Sullivan 2007 Irlande	Rétrospective  Série de cas	Trellis™-8	<ul style="list-style-type: none"> <li>▪ Évaluer l'efficacité du Trellis™-8 après une seule séance chez un groupe de patients présentant une TVP aiguë et de nombreuses comorbidités</li> </ul>	Aucun	<ul style="list-style-type: none"> <li>▪ Pourcentage d'élimination du thrombus : Grade I (Lyse &lt;50%), II (50%-94%), III (95%-100%)</li> <li>▪ Perméabilité vasculaire 2 et 30 jours après l'intervention</li> </ul>



## 5 ANALYSE DES RÉSULTATS

### 5.1 Efficacité

Les deux revues systématiques répertoriées effectuées (Dasari et collaborateurs ; Karthikesalingam et collaborateurs) ont évalué l'efficacité de l'ensemble des dispositifs de TPM [8 ; 31]. Dans la plupart des études, les résultats ne rendent pas compte spécifiquement des performances du Trellis™-8, deux pour l'étude de Karthikesalingam et coll. (Arko 2007 et Rao 2009) quatre pour l'étude de Dasari et coll. (Arko, 2007 ; Dietzek ; Hilleman 2008 ; Lin 2010 ; O'Sullivan 2007 et Rao 2009). En outre, ces six études ont été incluses dans notre sélection et étudiées individuellement dans notre rapport.

Sur les 16 études rétrospectives retenues dans la revue systématique de Karthikesalingam et collaborateurs, deux études (suivies de cohorte) comparent un traitement basé sur un DTPM associé à une TDC à un traitement par TDC seul, et deux études seulement évaluent le dispositif Trellis™-8 [31]. Cette revue rapporte les résultats de 511 (481 patients) procédures effectuées entre 1999 et 2109 (Gandini, 1999 ; Delomez, 2001<sup>1</sup> ; Kasirajan 2001 ; Vedantham, 2002 Vedantham, 2004 ; Lin, 2006 ; Lee, 2006 ; Arko, 2007 ; Bush, 2004 ; Cynamon, 2006 ; Gasparis, 2009 ; Jackson, 2005 Kim, 2006 ; Rao, 2009 ; Shi, 2009 ; Parikh, 2008) [44-60]. Malgré l'existence d'une hétérogénéité significative dans l'estimation de la lyse du thrombus entre différentes études (tableau 1), Karthikesalingam et collaborateurs rapportent une efficacité technique qui varie entre 82 et 100 % (tableau 1) et une reperméabilisation vasculaire chez 83 à 100 % des patients du groupe traité par l'association DTPM-TDC après un suivi sur 12 mois.

La revue systématique de Dasari et collaborateurs rapporte les résultats de huit séries de cas, soit 2528 TVP traitées par AngioJet ou par Trellis™-8 entre 1999 et 2009 : Rao ; Hilleman ; O'Sullivan ; Arko Dietzek ; Lin ; Bush ; Kasirajan. Il faut signaler chez ces patients que la majorité des TVP rapportées étaient secondaires à une affection maligne (19-74 %) ou d'état d'hypercoagulabilité (6 %-35 %) [8].

Quatre études seulement incluent des patients ayant une TVP aiguë (Gupta, Arko, Lin, and O'Sullivan)<sup>2, 11, 15, 16</sup> et une seule concerne des TVP chroniques (Rao et coll.)<sup>18</sup>. Les études de Hilleman et coll. et de Dietzek et coll. concernent des patients présentant des TVP aiguës et/ou chroniques<sup>13, 17</sup>. Dans leur analyse, Dasari et collaborateurs rapportent qu'une résolution des symptômes cliniques (douleur et tuméfaction) a été observée chez 74 % à 98 % des patients avec la disparition totale du thrombus dans la majorité des cas. Dans le cas de l'utilisation du Trellis™-8, une seule étude rapporte la reperméabilisation de 90 % des cas et la normalisation de la fonction valvulaire veineuse (Duplex Scan) dans 88 % des cas après six mois.

Dans les séries de cas sélectionnés, Murphy et collaborateurs rapportent que, dans les 33 cas traités (Trellis™-8 n = 15 et AngioJet n = 18), la reperméabilisation vasculaire a été notée et l'élimination de > 70 % du thrombus a été détectée par l'imagerie IVUS [6]. Les fragments de thrombus résiduels ont été traités, soit par TDC soit au cours d'une nouvelle séance par DPMT. Tous les patients ont eu une résolution rapide des symptômes aigus. L'échographie (Duplex) a montré la reperméabilisation chez 31 patients (94 %) et la préservation de la fonction valvulaire dans cas 30 (91 %). Il y a eu une seule récurrence de TVP qui a été traitée avec succès. Chez les patients du groupe traité par le dispositif Trellis™-8, le taux de lyse a atteint 72 % (moyenne), ce qui reste cependant inférieur à celui obtenu chez les patients du groupe traité par AngioJet (88 %, p <0,01).

Martinez et collaborateurs ont rapporté les résultats comparatifs de 43 cas de thromboses veineuses iliofémorales traitées par Trellis™ ± TDC (groupe A = 22) ou par TDC seul (groupe B = 21) [36]. Le groupe A a d'abord été traité par Trellis™-8 suivi d'un traitement d'appoint par TDC lorsque cela s'avérait nécessaire afin d'éliminer un thrombus persistant. L'efficacité lytique définie comme la quantité de thrombus retirée après traitement lytique était la plus élevée dans le groupe Trellis™ ± TDC (80 %) et la plus faible dans le groupe TDC (60 %, p <0,01), alors que cette lyse était de 70 % lorsque le Trellis™ était utilisé seul.

Sept des 18 patients de l'étude publiée par O'Sullivan et coll. ont vu une diminution importante de leurs symptômes ainsi que la résolution de PCD [37]. La thrombolyse a été évaluée selon les recommandations de Vedantham et coll. Selon les résultats rapportés pour 1/22 membres (4 %), la lyse était de grade I, pour 18/22 (82 %), la lyse était de grade II et pour 3/22 (14 %), la lyse était de grade III. Après un an de suivi, 9 des 11

membres traités ont vu leur fonction valvulaire préservée. Un des patients qui avait une thrombophlébite suppurée a présenté une thrombose récurrente trois jours après l'intervention. De plus, une thrombose aiguë récurrente sur endoprothèse est survenue chez deux patients, et un patient a eu une thrombose lors du suivi avec examen Doppler.

Rao et collaborateurs ont pour leur part évalué les résultats de patients présentant une TVP aiguë et traités par différents dispositifs de TPM : Trellis™-8 (n = 13), AngioJet (n = 12) ou les deux (n = 17). Les auteurs ont rapporté l'efficacité de la procédure chez 41/43 des patients traités (95 %) [4]. Toutefois, il faut signaler que les auteurs définissent le succès de la technique si la phlébographie montre une lyse > 50 %. Un seul patient a eu une récurrence asymptomatique lors du suivi (5,0 ± 4,8 mois). Parmi les patients n'ayant pas nécessité de nouvelle intervention, la disparition complète ou significative des symptômes cliniques a été notée dans 98 % des cas. L'absence d'efficacité a été signalée chez un patient ayant une faible diminution des symptômes cliniques.

Arko et coll. ont étudié l'efficacité du DTPM chez 30 patients ayant présenté un thrombus complet confirmé par phlébographie et IVUS [5]. Les auteurs ont rapporté que l'élimination partielle du thrombus a été visible chez 2 des 18 ayant subi une séance de Trellis™-8 après une seule séance et une perfusion de ténecteplase pendant 12 heures (4/12 dans le groupe AngioJet). Au cours de la période de suivi (moyenne de 6,2 mois), la perméabilité des segments veineux a été recouverte chez 27/30 des patients (90 %) et la fonction valvulaire a été maintenue dans 22/25 des membres inférieurs traités (88 %).

Dans leur étude, Lin et coll. ont comparé différents DTPM (AngioJet, Trellis™-8 et dispositif EKOS) utilisés lors de traitements de thromboses veineuses profondes aiguës et chroniques. Dans leur évaluation, les auteurs définissent l'efficacité « complète » du traitement comme étant l'élimination totale du thrombus et « partielle » en présence de thrombus résiduels après l'intervention [38]. Pour les patients traités par le dispositif Trellis™-8, les résultats rapportés montrent que 31 des 38 patients (82 %) ont eu une élimination complète du thrombus et 34 sur 38 (89 %) ont noté une amélioration des symptômes cliniques (moyenne). Pour les auteurs, dans le cas d'une TVP aiguë, l'efficacité du Trellis™-8 semble similaire à celle de l'AngioJet mais moindre que lors d'une thrombolyse effectuée par le dispositif EKOS (28/32 : 88 %).

Dans les rapports effectués à partir de l'analyse de registre comportant 2200 patients, Dietzek et coll. ont noté que sur l'ensemble des TVP traités, l'efficacité de grade II / III a été atteinte dans 95,5 % et à 97,2 % lorsque l'on considère les 760 des TVP aiguës [39]. Dans notre recherche, un second rapport de registre publié par Hilleman et coll. concerne 147 patients atteints de TVP (33 DVP aiguës) répartis dans 48 centres dont 45 aux États-Unis. Les données montrent que l'efficacité de grade II/III a été notée chez 94 % (31/33) des patients ayant présenté une DVPA (grade III n = 24 ; grade II n = 7) alors que, sur l'ensemble des patients étudiés, l'efficacité de grade II/III a été observée dans 137/147 cas (93 %) : grade III n = 58 et grade II n = 79.

## 5.2 Innocuité

À partir des résultats d'études incluses dans notre rapport et portant sur l'utilisation de Trellis™-8 dans les TVPA, aucun décès, événement thromboembolique ou saignement majeur n'a été signalé. Parmi les complications les plus fréquemment recensées, on retrouve les hématomes formés au site de ponction. Dans quelques cas comme ceux rapportés par Martinez et coll. [36], ainsi que par Rao et coll [4], des transfusions sanguines ont été nécessaires.

## 5.3 Coût-efficacité

La réduction du temps et de la quantité d'agent thrombolytique utilisé sont les principaux arguments qui restent en faveur du Trellis™-8 relevés par les auteurs [36 ; 4 ; 32]. Dans leur comparaison des coûts des traitements avec Trellis et TDC, Hilleman et collaborateurs estiment qu'un traitement par le Trellis est d'environ 1775 \$ moins coûteux que celui effectué avec une TDC conventionnelle. Ils ajoutent que cette diminution du coût est en relation avec la durée de traitement et l'utilisation d'une quantité moins importante d'agent thrombolytique, réduisant ainsi le risque de saignement. Toutefois, à ce jour, aucune évaluation coût-efficacité du Trellis™-8 n'a été publiée.

Les recommandations et les lignes directrices publiées à ce jour disponibles restent d'ordre général et peuvent être diversement appréciées. Cependant, aucune d'entre elles ne recommande spécifiquement le Trellis™. [33 ; 40-43]. Un résumé des différentes lignes directrices disponibles est rapporté à l'annexe I.

Tableau 2 – Conclusions des études et commentaires

RÉSULTATS	MURPHY	LIN	DIETZEK 2010	RAO	MARTINEZ	HILLEMANN	ARKO 2007	O'SULLIVAN 2007
TECHNIQUE D'ÉVALUATION	IVUS	PHLÉBOGRAPHIE	NA	PHLÉBOGRAPHIE	PHLÉBOGRAPHIE	PHLÉBOGRAPHIE	IVUS, PHLÉBOGRAPHIE	PHLÉBOGRAPHIE
ACTION LOCALE	Perméabilité des segments veineux dans 31/33 (94%) et préservation de la fonction valvulaire dans 30/33 (91%)		Grade I : 99(4.5%), grade II : 1266 (57.5%), grade III : 838 (38%)	Absence de récurrences de TVP et/ou de réintervention après 9 mois dans 41/43 cas (95%)	Lyse complète du thrombus dans 80% des cas du groupe Trellis™ et 60% des cas du groupe contrôle	Grade I 10 (7%), II 79 (54%), III 58 (39%)	Élimination totale du thrombus après une séance dans 24/ 30 cas  Pour les 6 autres l'élimination complète est obtenue après 12 heures de ténecteplase	En IV à débit rapide chez 19/19 patients (22 membres)  Grade I : 1 (4%), II : 18 (82%), III : 3 (14%)  Taux de perméabilité primaire à 2 jours : 86%  Assistée à 30 jours : 100%
EFFETS CLINIQUES		Amélioration clinique immédiate	NA	Disparition des symptômes dans 98% des cas	NA	NA	Une reperméabilisation (Duplex US) des veines a été constatée dans 27/30 (90%) cas après 6,2 mois  Après 6 mois 22/30 patients (88%) avaient retrouvé une bonne fonction valvulaire veineuse	Disparition immédiate des symptômes dans 18/19 cas (95%)  Décès à la suite de cancer de 2 patients dans les 30 jours suivant l'intervention  Après 1 an, 9 patients ont retrouvé la perméabilité (duplex US) dans 9 des 11 membres atteints
EFFETS INDÉSIRABLES	Saignements peu importants : 1/15 (7%)		3/2204 événements ont été rapportés lors de la procédure et aucun d'eux n'est lié à l'utilisation du Trellis™	Absence d'hémorragie importante : ▪ Hématome au point de ponction : 2/43	Deux complications majeures (02) : ▪ Groupe Trellis™ : un hématome au point de ponction		Absence de complications hémorragiques	Absence de complications majeures (pas de décès lié à la procédure)

RÉSULTATS	MURPHY	LIN	DIETZEK 2010	RAO	MARTINEZ	HILLEMANN	ARKO 2007	O'SULLIVAN 2007
TECHNIQUE D'ÉVALUATION	IVUS	PHLÉBOGRAPHIE	NA	PHLÉBOGRAPHIE	PHLÉBOGRAPHIE	PHLÉBOGRAPHIE	IVUS, PHLÉBOGRAPHIE	PHLÉBOGRAPHIE
	Transferts aux soins intensifs : 3/15 cas (20%)			<ul style="list-style-type: none"> <li>Les deux patients ont nécessité une transfusion en raison de l'aggravation clinique et de l'apparition d'un hématome à la gaine du grand droit</li> </ul>	<ul style="list-style-type: none"> <li>Groupe TCD : insuffisance rénale aiguë</li> </ul>			
CONCLUSIONS			La TPM est un traitement efficace dans la prise en charge des TVP aiguës distales. L'utilisation de faibles doses de thrombolytiques et la courte durée d'intervention sont associées à un risque hémorragique plus faible qu'avec la TDC. La restauration rapide de la perméabilité permettrait de maintenir une bonne fonction valvulaire et la diminution du SPT	La TPM peut être efficace et sécuritaire dans le traitement des thromboses veineuses profondes ilio-cave subaiguës et TVPIF aiguës chez les patients présentant des contre-indications du traitement thrombolytique et permettrait l'amélioration fonctionnelle (clinique) relative au vu de l'état antérieur des patients	L'utilisation de TPM (IS) améliore le taux de succès du traitement lytique. Il requiert moins de temps et des faibles doses de thrombolytiques. Il est sécuritaire et efficace chez les patients présentant des contre-indications communes de la TDC	La thrombolyse par Trellis™-8 montre une efficacité technique plus grande, un taux de saignement plus bas et un coût moins élevé que ceux rapportés lors de TDC	La TPM est efficace dans le traitement des TVP aiguës des membres inférieurs (MI) et des membres supérieurs (MS) dans la restauration de la perméabilité veineuse. Dans les MI, la fonction valvulaire est maintenue active	Les résultats montrent que le système est sécuritaire et efficace en une seule séance dans le traitement des TVP aiguës

## 6 DISCUSSION

- L'efficacité de la thrombolyse et la persistance de résidus sont intimement liées à la survenue de récurrences et de syndrome post-thrombotique secondaire à une insuffisance valvulaire veineuse [24 ; 40]. Cependant, l'évaluation de cette efficacité est confrontée à la diversité des méthodes d'étude. La plupart des auteurs utilisent l'échelle à trois niveaux décrite par Vedantham et coll (grade I, II et III) de retrait thrombus, mais d'autres auteurs appliquent des critères différents : par exemple, Martinez considère une lyse complète lorsque le thrombus est éliminé à  $> 74\%$ , [36], alors que Murphy et coll. ont indiqué que la gamme standard générale est imprécise ; ils définissent le succès de la thrombolyse lorsque le caillot est éliminé à  $> 70\%$  (IVUS) [6]. En revanche, Rao et coll., compte tenu du coût de l'augmentation des complications hémorragiques, considèrent l'efficacité de la technique à partir d'une lyse significative (50 %) [4]. Les auteurs justifient leurs critères en se basant sur le fait que l'évaluation effectuée à la moitié de la période de suivi ; 95 % des patients n'ont pas eu récurrence ou de réintervention et que 98 % d'entre eux sont restés asymptomatiques.
- Compte tenu du risque que représente la présence de fragments de thrombus résiduels et dans l'objectif d'atteindre une thrombolyse maximale, on note que, dans la plupart des cas, les patients ont reçu d'autres séances de traitement avec un DTPM ou des associations thérapeutiques combinant un DTPM à une autre procédure comme une TDC. Cette dernière est parfois considérée comme une procédure d'appoint pour TPM sans que les pourcentages de lyse du thrombus soient significativement différents [37]. Cependant, il faut souligner que la définition du seuil de lyse à partir d'une procédure additionnelle varie selon les auteurs : par exemple,  $< 70\%$  pour Murphy et  $< 50\%$  pour Rao [4 ; 6].
- Les différents moyens d'évaluation de la lyse du thrombus (comme la phlébographie, l'IVUS et le duplex) augmentent la difficulté dans l'analyse de l'efficacité comparative du Trellis™. Par exemple, dans son étude comparative entre les résultats obtenus par IVUS et par phlébographie, Murphy et collaborateurs notent que cette dernière a tendance à surestimer le taux d'élimination du thrombus : effectivement, une lyse estimée à 80 % à l'IVUS est rapportée comme  $> 90\%$  par la phlébographie ( $p < 0,05$ ) [6]. Cette différence pose la question de l'examen de référence.
- En outre, les résultats comparatifs restent cependant diversement appréciés, voire opposés. En effet, dans les études impliquant à la fois Trellis™-8 et AngioJet, Murphy et collaborateurs rapportent une plus grande thrombolyse obtenue avec le système AngioJet : 88 % contre 72 % avec le Trellis™-8 ( $p < 0,01$ ) [6]. Les auteurs ont justifié cette supériorité comme étant liée à l'utilisation de l'aspiration en continu des fragments de lyse. Alors qu'Arko et collaborateurs, rapportent une meilleure efficacité de la thrombolyse par Trellis™-8 en comparaison du système AngioJet : 89 % contre 67 % [5].
- Enfin, l'efficacité de la thrombolyse semble liée à l'âge du thrombus [39] : O'Sullivan et coll. soulignent que la lyse est moindre lorsque le caillot est ancien et tend à être moindre [38].
- Bien que certaines lignes directrices suggèrent l'utilisation des dispositifs de thrombolyse pharmacomécaniques dans le traitement des TVPA, elles ne mentionnent pas spécifiquement le Trellis™-8.
  - Pour la *Society for Vascular Surgery and the American Venous Forum*, les techniques percutanées de thrombolyse (pharmacologiques ou pharmacomécaniques) sont recommandées en tant que traitement de première ligne pour l'élimination précoce du thrombus chez les patients présentant les critères de la classe (2C). La thrombolyse pharmacomécanique devra être considérée (en remplacement d'une TDC seule) si l'expertise et les ressources sont disponibles.
  - Pour le *National Clinical Guideline Centre (NICE)*, la TDC devra être considérée chez les patients présentant une TVP iliofémorale accompagnée de la symptomatologie clinique de moins de 14 jours, et dont l'état fonctionnel est bon, le risque hémorragique faible et l'espérance de vie égale ou supérieure à un an.

- L'American Heart Association considère que la TDC et la TPDC devront être proposées aux patients présentant une TVP iliofémorale associée à une vascularisation membranaire compromise (ex. : *phlegmatia cærulea dolens* ou *phlébite bleue*) (Classe I ; niveau de preuve de type C). Celles-ci ne doivent pas être utilisées chez la majorité des patients présentant des symptômes de TVP chronique (> 21 jours) ou chez les patients présentant un risque hémorragique élevé (classe III ; niveau de preuve B). Voir l'ensemble des recommandations à l'annexe I.
- Pour l'agence française (HAS anciennement AFSSAPS), l'utilisation des thrombolytiques n'est pas recommandée en première intention à la phase aiguë (Grade B). Ceux-ci peuvent être utilisés par voie veineuse en cas de syndrome obstructif grave ou *phlegmatia cærulea dolens* (phlébite bleue) en situation de sauvetage de membre (niveau C).
- Pour l'American College of Chest Physicians, le traitement TPM utilisé seul n'est pas suggéré chez les patients présentant une TVP aiguë (Grade 2C). Toutefois, il est préféré à la TDC seule pour diminuer la durée de traitement, si l'expertise et les ressources appropriées sont disponibles (niveau 2C).
- L'utilisation du Trellis™-8 reste marginale dans les trois hôpitaux du CHUM (Hôtel-Dieu, Hôpital Notre-Dame et Hôpital Saint Luc) ; durant les années 2012-2013, la quantité de dispositifs commandés a été respectivement de 14 et de 5. Au cours du premier semestre 2014, 15 cathéters Trellis ont été commandés au coût unitaire de 2537 \$ CAN. Il n'y a pas d'analyse de coût des options utilisées au CHUM. Selon le D<sup>r</sup> Thérasse, une étude comparative de la thrombolyse avec cathéter Cragg et guide Katzen (goutte à goutte) contre l'utilisation de Trellis, suivie ou non de thrombolyse (goutte à goutte) serait intéressante.
- L'expérience du CHUM semble montrer que la durée de la TPM est plus courte avec le Trellis™-8 qu'avec la thrombolyse simple sans composante mécanique. En effet, malgré le fait que l'on est souvent obligé de poursuivre la thrombolyse avec un cathéter à perfusion après l'utilisation du Trellis™-8 (thrombolyse incomplète), celle-ci est rarement poursuivie plus de 24 heures, alors qu'auparavant, elle était maintenue jusqu'à 72 heures aux soins intensifs. Il serait donc nécessaire de comparer formellement la période pré et post-introduction du Trellis™-8, avec tous les biais que cela pourrait comporter<sup>9</sup>.

## 7 CONCLUSION

Notre recherche évaluative sur le Trellis™-8 dans le traitement des thromboses veineuses profondes a permis de confirmer les résultats antérieurs sur l'innocuité et l'efficacité de cette technologie.

- Sur le plan de l'innocuité, l'utilisation du Trellis ne semble pas être à l'origine d'effets secondaires ou de problèmes significatifs. Elle pourrait se présenter comme une bonne option dans le traitement de la TVP aiguë chez les patients présentant des contre-indications ou un risque de complications hémorragiques majeures au cours de l'anticoagulothérapie ou à la thrombolyse dirigée par cathéter.
- L'efficacité du Trellis™-8 sur la réduction de la survenue du syndrome post-thrombotique ou de récurrences de TVP reste encore méconnue. À ce jour, les résultats d'efficacité à long terme ne sont pas disponibles. Par ailleurs, hormis le rapport de registre publié par Dietzek et collaborateurs, les études concernant un grand nombre de patients traités par Trellis™-8 sont rares. En outre, il existe une grande hétérogénéité des études due aux caractéristiques des patients, aux protocoles d'intervention, à la définition du seuil d'efficacité, aux outils d'évaluation de la thrombolyse et aux méthodes de comparaison. Tous ces éléments augmentent la difficulté dans la synthèse des résultats.

---

<sup>9</sup> D<sup>r</sup> Éric Thérasse : expérience personnelle au CHUM.

État des connaissances et recommandations :

- Les différents résultats d'études montrent que la thrombolyse pharmacomécanique par Trellis™-8 est efficace dans les cas de thromboses veineuses profondes aiguës. Toutefois, les rares études comparatives et les données du suivi à long-terme ne permettent pas de statuer sur la supériorité du Trellis™-8 sur les autres dispositifs de thrombolyse pharmacomécanique percutanée déjà utilisés.
- Pour une meilleure estimation de cette technologie et à partir de données spécifiques du CHUM, il serait utile de comparer dans une étude effectuée *in situ* les résultats obtenus au cours des périodes pré et post-introduction du Trellis™-8, en tenant compte de tous éléments de biais intervenant durant son utilisation.
- Le Trellis™-8 devrait pouvoir être employé comme option thérapeutique chez certains patients spécifiques, avec la mise en place d'un registre de données cliniques.
- Établir une veille sur la prise en charge des patients présentant une thrombose veineuse profonde aiguë et les développements technologiques y afférant.



## RÉFÉRENCES

---

- 1 Douketis JD. *Treatment of deep vein thrombosis : What factors determine appropriate treatment ?* Can Fam Physician. 2005 Feb ; 51 : 217-23.
- 2 Fowkes FJ, Price JF, Fowkes FG. *Incidence of diagnosed deep vein thrombosis in the general population : Systematic review.* Eur J Vasc Endovasc Surg. 2003 Jan ; 25 (1) : 1-5.
- 3 Canadian Institute for Health Information [CIHI]. *Patient safety in Canada : an update* [monograph on the Internet]. Ottawa : CIHI ; 2007 [updated 2007 Aug 14 ; cited 2012 July 21]. Available from : [http://secure.cihi.ca/cihiweb/en/downloads/Patient\\_Safety\\_AIB\\_EN\\_070814.pdf](http://secure.cihi.ca/cihiweb/en/downloads/Patient_Safety_AIB_EN_070814.pdf).
- 4 Rao AS, Konig G, Leers SA, Cho J, Rhee RY, Makaroun MS, et al. *Pharmacomechanical thrombectomy for iliofemoral deep vein thrombosis : an alternative in patients with contraindications to thrombolysis.* J Vasc Surg. 2009 Nov ; 50 (5) : 1092-8.
- 5 Arko FR, Davis CM, 3<sup>rd</sup>, Murphy EH, Smith ST, Timaran CH, Modrall JG, et al. *Aggressive percutaneous mechanical thrombectomy of deep venous thrombosis : early clinical results.* Arch Surg. 2007 Jun ; 142 (6) : 513-8 ; discussion 8-9.
- 6 Murphy EH, Broker HS, Johnson EJ, Modrall JG, Valentine RJ, Arko FR, 3<sup>rd</sup>. *Device and imaging-specific volumetric analysis of clot lysis after percutaneous mechanical thrombectomy for iliofemoral DVT.* J Endovasc Ther. 2010 Jun ; 17 (3) : 423-33.
- 7 Testa JRG, Tamiso AB, Paris O, Testa T, Filho LLB, De Oliveira Penido N. *Retrograde guided balloon dilatation eustachian tuboplasty.* Otolaryngology - Head and Neck Surgery. [Conference Abstract]. 2011 August ; 145 : 226.
- 8 Dasari TW, Pappy R, Hennebry TA. *Pharmacomechanical thrombolysis of acute and chronic symptomatic deep vein thrombosis : A systematic review of literature.* Angiology. 2012 Feb ; 63 (2) : 138-45.
- 9 Schulman S, Lindmarker P, Holmstrom M, Larfars G, Carlsson A, Nicol P, et al. *Post-thrombotic syndrome, recurrence, and death 10 years after the first episode of venous thromboembolism treated with warfarin for 6 weeks or 6 months.* J Thromb Haemost. 2006 Apr ; 4 (4) : 734-42.
- 10 Goldhaber SZ, Bounameaux H. *Pulmonary embolism and deep vein thrombosis.* Lancet. 2012 May 12 ; 379 (9828) : 1835-46.
- 11 Kucher N. Clinical practice. *Deep-vein thrombosis of the upper extremities.* N Engl J Med. 2011 Mar 3 ; 364 (9) : 861-9.
- 12 Piazza G, Goldhaber SZ. *Venous thromboembolism and atherothrombosis : An integrated approach.* Circulation. 2010 May 18 ; 121 (19) : 2146-50.
- 13 Sim DS, Jeong MH, Kang JC. *Current management of acute myocardial infarction : experience from the Korea Acute Myocardial Infarction Registry.* J Cardiol. 2010 Jul ; 56(1) : 1-7.
- 14 *Immobility, circulatory problems and deep vein thrombosis (DVT).* World Health Organization; 2012 [cited 2012] ; Available from : [http://www.who.int/ith/mode\\_of\\_travel/DVT/en/](http://www.who.int/ith/mode_of_travel/DVT/en/).
- 15 Janata K, Holzer M, Domanovits H, Mullner M, Bankier A, Kurtaran A, et al. *Mortality of patients with pulmonary embolism.* Wien Klin Wochenschr. 2002 Sep 30 ; 114 (17-18) : 766-72.

- 16 Patel NH, Plorde JJ, Meissner M. *Catheter-directed thrombolysis in the treatment of phlegmasia cerulea dolens*. *Ann Vasc Surg*. 1998 Sep ; 12 (5) : 471-5.
- 17 Prandoni P, Lensing AW, Cogo A, Cuppini S, Villalta S, Carta M, et al. *The long-term clinical course of acute deep venous thrombosis*. *Ann Intern Med*. 1996 Jul 1 ; 125 (1) : 1-7.
- 18 Stain M, Schonauer V, Minar E, Bialonczyk C, Hirschl M, Weltermann A, et al. *The post-thrombotic syndrome : risk factors and impact on the course of thrombotic disease*. *J Thromb Haemost*. 2005 Dec ; 3 (12) : 2671-6.
- 19 Snow V, Qaseem A, Barry P, Hornbake ER, Rodnick JE, Tobolic T, et al. *Management of venous thromboembolism : A clinical practice guideline from the American College of Physicians and the American Academy of Family Physicians*. *Ann Fam Med*. 2007 Jan-Feb ; 5 (1) : 74-80.
- 20 Meissner MH, Manzo RA, Bergelin RO, Markel A, Strandness DE, Jr. *Deep venous insufficiency : the relationship between lysis and subsequent reflux*. *J Vasc Surg*. 1993 Oct ; 18 (4) : 596-605 ; discussion 6-8.
- 21 Plate G, Eklof B, Norgren L, Ohlin P, Dahlstrom JA. *Venous thrombectomy for iliofemoral vein thrombosis--10-year results of a prospective randomised study*. *Eur J Vasc Endovasc Surg*. 1997 Nov ; 14 (5) : 367-74.
- 22 Juhan CM, Alimi YS, Barthelemy PJ, Fabre DF, Riviere CS. *Late results of iliofemoral venous thrombectomy*. *J Vasc Surg*. 1997 Mar ; 25 (3) : 417-22.
- 23 O'Sullivan GJ. *The role of interventional radiology in the management of deep venous thrombosis : advanced therapy*. *Cardiovasc Intervent Radiol*. 2011 Jun ; 34 (3) : 445-61.
- 24 Imberti D, Ageno W, Manfredini R, Fabbian F, Salmi R, Duce R, et al. *Interventional treatment of venous thromboembolism : A review*. *Thromb Res*. 2012 Apr ; 129 (4) : 418-25.
- 25 Comerota AJ, Thom RC, Mathias SD, Haughton S, Mewissen M. *Catheter-directed thrombolysis for iliofemoral deep venous thrombosis improves health-related quality of life*. *J Vasc Surg*. 2000 Jul ; 32 (1) : 130-7.
- 26 Mewissen MW, Seabrook GR, Meissner MH, Cynamon J, Labropoulos N, Haughton SH. *Catheter-directed thrombolysis for lower extremity deep venous thrombosis : Report of a national multicenter registry*. *Radiology*. 1999 Apr ; 211 (1) : 39-49.
- 27 Vedantham S, Millward SF, Cardella JF, Hofmann LV, Razavi MK, Grassi CJ, et al. *Society of Interventional Radiology position statement : Treatment of acute iliofemoral deep vein thrombosis with use of adjunctive catheter-directed intrathrombus thrombolysis*. *J Vasc Interv Radiol*. 2009 Jul ; 20 (7 Suppl) : S332-5.
- 28 Nazir SA, Ganeshan A, Nazir S, Uberoi R. *Endovascular treatment options in the management of lower limb deep venous thrombosis*. *Cardiovasc Intervent Radiol*. 2009 Sep ; 32 (5) : 861-76.
- 29 Hirsh J, Guyatt G, Albers GW, Harrington R, Schunemann HJ. *Executive summary : American College of Chest Physicians Evidence-Based Clinical Practice Guidelines (8<sup>th</sup> Edition)*. *Chest*. 2008 Jun ; 133 (6 Suppl) : 71S-109S.
- 30 Ouriel K, Gray B, Clair DG, Olin J. *Complications associated with the use of urokinase and recombinant tissue plasminogen activator for catheter-directed peripheral arterial and venous thrombolysis*. *J Vasc Interv Radiol*. 2000 Mar ; 11 (3) : 295-8.
- 31 Karthikesalingam A, Young EL, Hinchliffe RJ, Loftus IM, Thompson MM, Holt PJ. *A systematic review of percutaneous mechanical thrombectomy in the treatment of deep venous thrombosis*. *Eur J Vasc Endovasc Surg*. 2011 Apr ; 41 (4) : 554-65.

- 32 Hilleman DE, Razavi MK. *Clinical and economic evaluation of the Trellis™-8 infusion catheter for deep vein thrombosis*. J Vasc Interv Radiol. 2008 Mar ; 19 (3) : 377-83.
- 33 Meissner MH, Gloviczki P, Comerota AJ, Dalsing MC, Eklof BG, Gillespie DL, et al. *Early thrombus removal strategies for acute deep venous thrombosis : Clinical practice guidelines of the Society for Vascular Surgery and the American Venous Forum*. J Vasc Surg. 2012 May ; 55 (5) : 1449-62.
- 34 Vedantham S, Grassi CJ, Ferral H, Patel NH, Thorpe PE, Antonacci VP, et al. *Reporting standards for endovascular treatment of lower extremity deep vein thrombosis*. J Vasc Interv Radiol. 2009 Jul ; 20 (7 Suppl) : S391-408.
- 35 Watson LI, Armon MP. *Thrombolysis for acute deep vein thrombosis*. Cochrane Database Syst Rev. 2004 (4) : CD002783.
- 36 Martinez Trabal JL, Comerota AJ, LaPorte FB, Kazanjian S, DiSalle R, Sepanski DM. *The quantitative benefit of isolated, segmental, pharmacomechanical thrombolysis (ISPMT) for iliofemoral venous thrombosis*. J Vasc Surg. 2008 Dec ; 48 (6) : 1532-7.
- 37 O'Sullivan GJ, Lohan DG, Gough N, Cronin CG, Kee ST. *Pharmacomechanical thrombectomy of acute deep vein thrombosis with the Trellis™-8 isolated thrombolysis catheter*. J Vasc Interv Radiol. 2007 Jun ; 18 (6) : 715-24.
- 38 Lin PH, Ochoa LN, Duffy P. *Catheter-directed thrombectomy and thrombolysis for symptomatic lower-extremity deep vein thrombosis : Review of current interventional treatment strategies*. Perspect Vasc Surg Endovasc Ther. 2010 Sep ; 22 (3) : 152-63.
- 39 Dietzek AM. *Isolated pharmacomechanical thrombolysis of deep venous thrombosis utilizing a peripheral infusion system : Manuf. Int Angiol*. 2010 Aug ; 29 (4) : 308-16.
- 40 National Clinical Guideline Centre. UK. *Venous thromboembolic diseases : The management of venous thromboembolic diseases and the role of thrombophilia testing : Venous thrombotic diseases*. Clinical Guideline. Methods, Evidence and Recommendations, October 2011.
- 41 Michael R. Jaff, M. Sean McMurtry, Stephen L. Archer, Mary Cushman, Neil Goldenberg, Samuel Z. Goldhaber, et al. *Management of Massive and Submassive Pulmonary Embolism, Iliofemoral Deep Vein Thrombosis, and Chronic Thromboembolic Pulmonary Hypertension*. A Scientific Statement from the American Heart Association, Circulation published online Mar 21, 2011 ; DOI : 10.1161/CIR.0b013e318214914f.
- 42 Agence française de sécurité sanitaire des produits de santé, France. *Recommandations de bonne pratique : Prévention et traitement de la maladie thrombo-embolique veineuse en médecine*, 2009.
- 43 Gary E. Raskob and Anthony J. Comerota Clive Kearon, Susan R. Kahn, Giancarlo Agnelli, Samuel Goldhaber. *Antithrombotic Therapy for Venous Thromboembolic Disease*. American College of Chest Physicians Evidence-Based Clinical Practice Guidelines (8<sup>th</sup> Edition), Chest 2008 ; 133 ; 454S-545S.
- 44 Gandini, R, Maspes F, Sodani G, Masala S, Assegnati G, Simonetti G. *Percutaneous ilio-caval thrombectomy with the Amplatz device : Preliminary results*. Eur Radiol 1999 ; 9 (5) : 951-8.
- 45 Delomez M, Beregi JP, Willoteaux S, Bauchart JJ, Janne d'Othee B, Asseman P, et al. *Mechanical thrombectomy in patients with deep venous thrombosis*. Cardiovasc Intervent Radiol 2001 ; 24 (1) : 42-8.
- 46 Kasirajan K, Gray B, Ouriel K. *Percutaneous AngioJet thrombectomy in the management of extensive deep venous thrombosis*. J Vasc Interv Radiol 2001 ; 12 (2) : 179e85.
- 47 Vedantham S, Vesely TM, Parti N, Darcy M, Hovsepian DM, Picus D. *Lower extremity venous thrombolysis with adjunctive mechanical thrombectomy*. J Vasc Interv Radiol 2002 ; 13 (10) : 1001-8.

- 48 Vedantham S, Vesely TM, Sicard GA, Brown D, Rubin B, Sanchez LA, et al. *Pharmacomechanical thrombolysis and early stent placement for iliofemoral deep vein thrombosis*. J Vasc Interv Radiol 2004 ; 15 (6) : 565-74.
- 49 Lin PH, Zhou W, Dardik A, Mussa F, Koungias P, Hedayati N, et al. *Catheter-direct thrombolysis versus pharmacomechanical thrombectomy for treatment of symptomatic lower extremity deep venous thrombosis*. Am J Surg 2006 ; 192 (6) : 782-8.
- 50 Lee KH, Han H, Lee KJ, Yoon CS, Kim SH, Won JY, et al. *Mechanical thrombectomy of acute iliofemoral deep vein thrombosis with use of an Arrow-Treterola percutaneous thrombectomy device*. J Vasc Interv Radiol 2006 ; 17 (3) : 487-95.
- 51 Arko FR, Davis 3rd CM, Murphy EH, Smith ST, Timaran CH, Modrall JG, et al. *Aggressive percutaneous mechanical thrombectomy of deep venous thrombosis : early clinical results*. Arch Surg 2007;142(6) : 513e8 [discussion 518-519].
- 52 Bush RL, Lin PH, Bates JT, Mureebe L, Zhou W, Lumsden AB. *Pharmacomechanical thrombectomy for treatment of symptomatic lower extremity deep venous thrombosis : Safety and feasibility study*. J Vasc Surg 2004 ; 40 (5) : 965-70.
- 53 Cynamon J, Stein EG, Dym RJ, Jagust MB, Binkert CA, Baum RA. *A new method for aggressive management of deep vein thrombosis : Retrospective study of the power pulse technique*. J Vasc Interv Radiol 2006 ; 17 (6) : 1043-9.
- 54 Gasparis AP, Labropoulos N, Tassiopoulos AK, Phillips B, Pagan J, Cheng L, et al. *Midterm follow-up after pharmacomechanical thrombolysis for lower extremity deep venous thrombosis*. Vasc Endovascular Surg 2009 ; 43 (1) : 61-8.
- 55 Jackson LS, Wang XJ, Dudrick SJ, Gersten GD. *Catheterdirected thrombolysis and/or thrombectomy with selective endovascular stenting as alternatives to systemic anticoagulation for treatment of acute deep vein thrombosis*. Am J Surg 2005 ; 190 (6) : 864-8.
- 56 KimHS, Patra A, Paxton BE, Khan J, Streiff MB. *Catheter-directed thrombolysis with percutaneous rheolytic thrombectomy versus thrombolysis alone in upper and lower extremity deep vein thrombosis*. Cardiovasc Intervent Radiol 2006 ; 29 (6) : 1003-7.
- 57 Rao AS, Konig G, Leers SA, Cho J, Rhee RY, Makaroun MS, et al. *Pharmacomechanical thrombectomy for iliofemoral deep vein thrombosis : an alternative in patients with contraindications to thrombolysis*. J Vasc Surg 2009 ; 50 (5) : 1092-8.
- 58 Shi HJ, Huang YH, Shen T, Xu Q. *Percutaneous mechanical thrombectomy combined with catheter-directed thrombolysis in the treatment of symptomatic lower extremity deep venous thrombosis*. Eur J Radiol 2009 ; 71 (2) : 350-5.
- 59 Parikh S, Motarjeme A, McNamara T, Raabe R, Hagspiel K, Benenati JF, et al. *Ultrasound-accelerated thrombolysis for the treatment of deep vein thrombosis : initial clinical experience*. J Vasc Interv Radiol 2008 ; 19 (4) : 521-8.
- 60 Kim HS, Patra A, Paxton BE, Khan J, Streiff MB. *Adjunctive percutaneous mechanical thrombectomy for lower-extremity deep vein thrombosis : clinical and economic outcomes*. J Vasc Interv Radiol 2006 ; 17 (7) : 1099e104.

## ANNEXES

## ANNEXE A – DIAGNOSTIC D’UNE THROMBOSE VEINEUSE PROFONDE

---

La TVP est définie comme étant l’obstruction d’une veine profonde par un thrombus fibrinocruorique. L’atteinte de la fonction valvulaire vasculaire profonde peut être à l’origine d’un syndrome post-thrombotique. La TVP concerne le plus souvent un ensemble de veines : lorsque le thrombus est situé en-dessous de la veine poplitée, on parle de TVP distale et lorsqu’il se situe au niveau ou au-dessus de la VP, la TVP est dite proximale. La TVP survient en présence d’un ou de plusieurs éléments comme l’hypercoagulabilité, des altérations des parois vasculaires ou la stase veineuse qui sont regroupés dans la classique triade de Virchow.

### Diagnostic de probabilité

- Signes cliniques : douleur, œdème, etc.
- Localisations particulières : TVP de la veine cave inférieure ; TVP de la veine cave supérieure ; TVP pelvienne (hypogastrique, iliaque, etc.) ; score de Wells pour la TVP.
- Score de Wells : établi à partir des facteurs de risque, des signes cliniques et de l’existence ou non d’un diagnostic différentiel. Chacun de ces signes reçoit une cotation dont l’addition permet de classer les patients selon une probabilité clinique faible, intermédiaire ou forte [10].

### Diagnostic de probabilité

- Dosages des produits de dégradation de la fibrine (D-dimères).
- Écho-Doppler.
- Phlébographie.

### Score de Wells pour la TVP

Variable		Points
Facteurs prédisposants	Antécédent TVP ou EP	1,5
	Chirurgie récente ou immobilisation	1,5
	Cancer	1
Symptôme	Hémoptysie	1
Signes cliniques	Tachycardie (> 100 bpm)	1,5
	Signes cliniques de TVP	3
	Diagnostic différentiel peu probable	3
Probabilité clinique (3 niveaux)		Total
Faible		0 à 1
Intermédiaire		2 à 6
Forte		> 6

## ANNEXE B – STRATÉGIE DE RECHERCHE

---

### Mots clés

- Thombolysis
- Thrombosis
- Thrombus
- Venous thromboembolic disease
- Treatment
- Iliofemoral Venous Thrombosis
- Removal
- Lysis
- Anticoagulotherapy
- Endovascular Therapy
- Percutaneous Mechanical Thrombectomy
- Pharmacomechanical thrombolysis catheter
- Trellis™ Peripheral Infusion System
- Catheter-Directed Venous Thrombolysis
- Qaly
- Cost
- Economic evaluation

*Stratégie de recherche : Database : Ovid MEDLINE(R) Daily Update <February 21, 2012>, Ovid MEDLINE(R) In-Process & Other Non-Indexed Citations and Ovid MEDLINE(R) <1946 to Present>*

- 
- Exp Thrombophlebitis/ (20633)
  - Exp Venous Thromboembolism/ (2655)
  - Exp Venous Thrombosis/ (40927)
  - Deep vein thrombo\*.mp. (9580)
  - Deep venous thrombo\*.mp. (7640)
  - Exp Infusion Pumps/ (10429)
  - Percutaneous Mechanical.mp. (140)
  - Peripheral Infusion System.mp. (4)

- Trellis™.mp. (90)
- Exp Therapeutics/ (2992328)
- 1 or 2 or 3 or 4 or 5 (48809)
- 6 or 7 or 8 or 9 (10652)
- 10 and 11 and 12 (65)
- Pharmacomechanical thrombectomy.mp. (22)
- 12 or 14 (10665)
- 10 and 11 and 15 (73)



## ANNEXE C – GRILLE DE VÉRIFICATION PRISMA

(From Moher D et collaborateurs, *The Prisma Group (2009)*<sup>10</sup>)

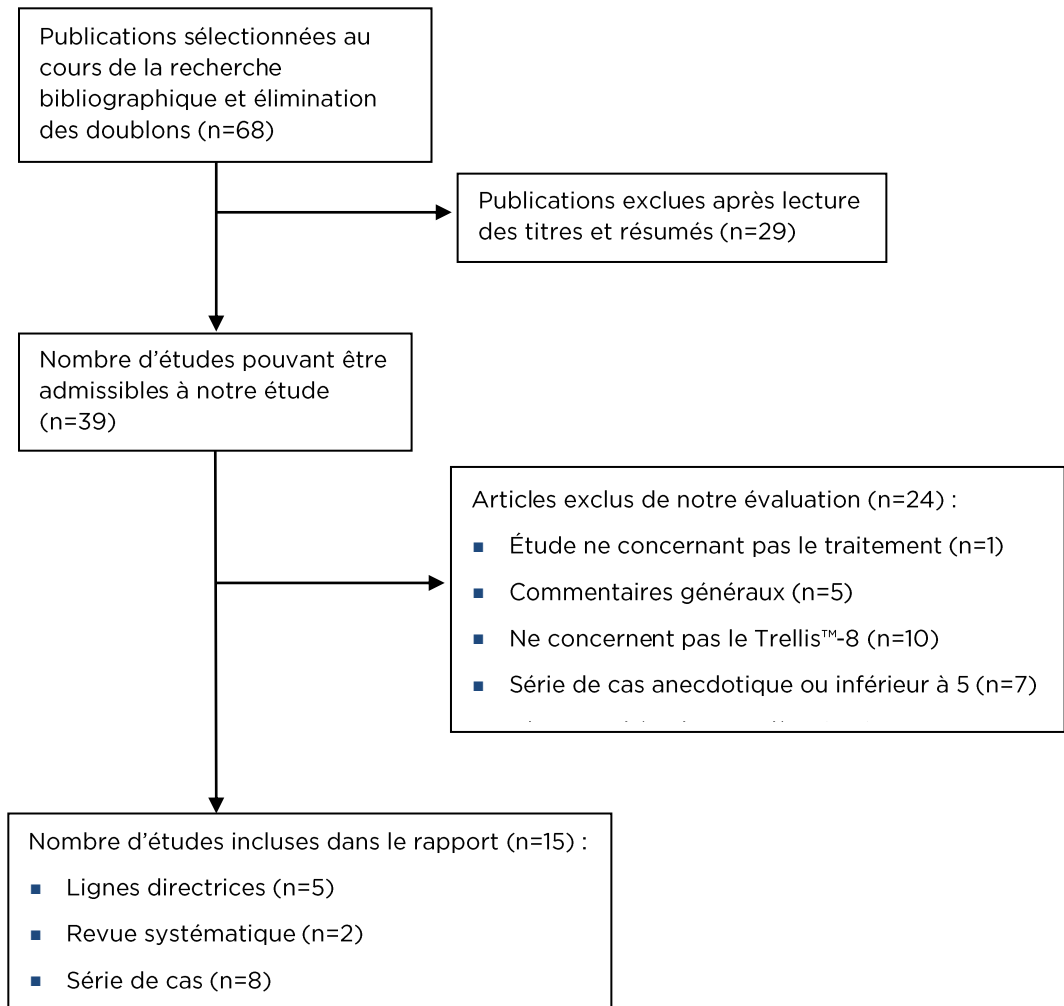
SECTION / TOPIC	#	CHECKLIST ITEM
<b>TITLE</b>		
Title	1	Identify the report as a systematic review, meta-analysis, or both.
<b>ABSTRACT</b>		
Structured summary	2	Provide a structured summary including, as applicable : background; objectives; data sources; study eligibility criteria, participants, and interventions; study appraisal and synthesis methods; results; limitations; conclusions and implications of key findings ; systematic review registration number.
<b>INTRODUCTION</b>		
Rationale	3	Describe the rationale for the review in the context of what is already known.
Objectives	4	Provide an explicit statement of questions being addressed with reference to participants, interventions, comparisons, outcomes, and study design (PICOS).
<b>METHODS</b>		
Protocol and registration	5	Indicate if a review protocol exists, if and where it can be accessed (e.g., Web address), and, if available, provide registration information including registration number.
Eligibility criteria	6	Specify study characteristics (e.g., PICOS, length of follow-up) and report characteristics (e.g., years considered, language, publication status) used as criteria for eligibility, giving rationale.
Information sources	7	Describe all information sources (e.g., databases with dates of coverage, contact with study authors to identify additional studies) in the search and date last searched.
Search	8	Present full electronic search strategy for at least one database, including any limits used, such that it could be repeated.
Study selection	9	State the process for selecting studies (i.e., screening, eligibility, included in systematic review, and, if applicable, included in the meta-analysis).
Data collection process	10	Describe method of data extraction from reports (e.g., piloted forms, independently, in duplicate) and any processes for obtaining and confirming data from investigators.
Data items	11	List and define all variables for which data were sought (e.g., PICOS, funding sources) and any assumptions and simplifications made.
Risk of bias in individual studies	12	Describe methods used for assessing risk of bias of individual studies (including specification of whether this was done at the study or outcome level), and how this information is to be used in any data synthesis.
Summary measures	13	State the principal summary measures (e.g., risk ratio, difference in means).
Synthesis of results	14	Describe the methods of handling data and combining results of studies, if done, including measures of consistency (e.g., $I^2$ ) for each meta-analysis.
Risk of bias across studies	15	Specify any assessment of risk of bias that may affect the cumulative evidence (e.g., publication bias, selective reporting within studies).
Additional analyses	16	Describe methods of additional analyses (e.g., sensitivity or subgroup analyses, meta-regression), if done, indicating which were pre-specified.

<sup>10</sup> From : Moher D, Liberati A, Tetzlaff J, Altman DG, The PRISMA Group (2009). Preferred Reporting Items for Systematic Reviews and Meta-Analyses : The PRISMA Statement. PLoS Med 6 (6) : e1000097. Doi : 10.1371/journal.pmed1000097. [www.prisma-statement.org](http://www.prisma-statement.org).

SECTION / TOPIC	#	CHECKLIST ITEM
<b>RESULTS</b>		
Study selection	17	Give numbers of studies screened, assessed for eligibility, and included in the review, with reasons for exclusions at each stage, ideally with a flow diagram.
Study characteristics	18	For each study, present characteristics for which data were extracted (e.g., study size, PICOS, follow-up period) and provide the citations.
Risk of bias within studies	19	Present data on risk of bias of each study and, if available, any outcome level assessment (see item 12).
Results of individual studies	20	For all outcomes considered (benefits or harms), present, for each study : (a) simple summary data for each intervention group (b) effect estimates and confidence intervals, ideally with a forest plot.
Synthesis of results	21	Present results of each meta-analysis done, including confidence intervals and measures of consistency.
Risk of bias across studies	22	Present results of any assessment of risk of bias across studies (see Item 15).
Additional analysis	23	Give results of additional analyses, if done (e.g., sensitivity or subgroup analyses, meta-regression [see Item 16]).
<b>DISCUSSION</b>		
Summary of evidence	24	Summarize the main findings including the strength of evidence for each main outcome; consider their relevance to key groups (e.g., healthcare providers, users, and policy makers).
Limitations	25	Discuss limitations at study and outcome level (e.g., risk of bias), and at review-level (e.g., incomplete retrieval of identified research, reporting bias).
Conclusions	26	Provide a general interpretation of the results in the context of other evidence, and implications for future research.
<b>FUNDING</b>		
Funding	27	Describe sources of funding for the systematic review and other support (e.g., supply of data) ; role of funders for the systematic review.

## ANNEXE D – SOMMAIRE DE LA SÉLECTION DES ÉTUDES

---



## ANNEXE E – ÉTUDES EXCLUES DE L'ÉVALUATION

AUTEUR	ANNÉE	DESCRIPTION	MOTIF D'EXCLUSION
Wormald	2012	Efficacité du Trellis™-8 dans la préservation totale de la perméabilité vasculaire et de la fonction valvulaire lors d'une thrombose veineuse profonde aiguë.	<5 cas
Daly	2012	L'utilisation du Trellis™-6 pour le traitement de l'ischémie aiguë lors d'une occlusion vasculaire : indications et limites.	<5 cas
Patel	2012	Utilisation du Trellis™ dans la prévention thromboembolique.	G
Biancari	2011	AVC postopératoire lors de pontage coronarien et traitement anticoagulant.	NC
McManus	2011	Thromboembolism.	N
Kukreja	2011	Interventions vasculaires veineuses chez les enfants.	G
Moua	2011	Persistence de thrombus : complications, diagnostic et nouveau traitement thérapeutique.	<5 cas
Liu	2011	Utilisation de la TDC lors d'une TVP iléofémorale aiguë.	G
Goldenberg	2011	TPM par voie percutanée TVPP occlusive chez des sujets adolescents : résultats d'une étude prospective basée sur une cohorte d'enfants présentant une maladie TEV.	<5 cas
O'Sullivan	2011	Rôle de la radiologie interventionnelle dans le traitement des TVP.	G
Pappy	2011	ITPM dans le traitement de la DVP chronique.	Cases<5
Krajcker	2011	Utilisation du Trellis™-8 dans le traitement de la TVP.	G
Spencer	2011	Efficacité et innocuité de l'utilisation du Trellis™ pour une élimination durable d'un thrombus.	Tex Thrombolysse par voie percutanée mécanique et pharmacomécanique pour la thrombose veineuse profonde occlusive de la branche proximale chez les sujets adolescents : résultats non accessibles d'une étude basée sur la création d'une cohorte prospective de la maladie thromboembolique veineuse chez les enfants.
Lin	2010	TDC et thrombolysse dans le traitement des TVP des membres inférieurs : revue des différentes stratégies thérapeutiques.	G
Wysokinska	2010	Thrombose de la veine iliaque : faisabilité d'une ERC des TPM endovasculaires.	G
Giovannacci	2010	<i>The surgical and endovascular management of deep venous thrombosis of the lower extremity.</i>	G
Lindow	2010	Résultats à long-terme après thrombectomie lors d'une TVP iléofémorale.	N
Klein	2010	Identification des patients présentant une DVP proximale pour un traitement thrombotique.	N

AUTEUR	ANNÉE	DESCRIPTION	MOTIF D'EXCLUSION
Jeon	2010	TDC conventionnelle lors de TVP des membres inférieurs.	N
McManus	2009	Thromboembolism.	N
Gasparis	2009	Suivi des traitements de TPM lors des TVP des MI.	N
Ashrani	2009	Incidence et coût des SPT.	G
Kiernan	2009	Statut des différents traitements thrombolytiques (pharmacologique et mécanique) lors de TVP aiguës.	G
Kim	2009	Traitement endovasculaire unique des TVP des MI : faisabilité de l'étude.	G
McLafferty	2008	Traitement endovasculaire des TVP.	G
Vedantham	2008	Approches interventionnelles lors de TV aiguës.	G
MacDougall	2008	Coût de la prise en charge des TVP, des embolies pulmonaires et du SPT.	N
Comerota	2007	TV iléofémorale.	G
Comerota	2007	Traitement des TVP iléofémorales aiguës : stratégie thérapeutique.	G
Darcy	2007	Séance unique de TPM dans le traitement de TV portales.	<5 cas
Enden	2007	Utilisation de la TDC lors d'une TV iléofémorale aiguë : Étude CaVent : ERC multicentrique.	N
Kim	2006	Comparaison d'un traitement associant une TDC et une T percutanée rhéolytique à une thrombolyse seule lors des TVP des MI.	N
Elsharawy	2006	TPM ( <i>Pulse-spray</i> ) lors de TVP proximale.	C
Kim	2006	Adjonction de TPM percutanée lors de TVP des MI : étude clinique et économique.	N
Yamada	2006	TPM ( <i>Pulse-spray</i> ) dans le traitement des TVP proximales.	N
Marchigianno	2006	Thrombolyse lors de TVP aiguës.	G
Vedantham	2005	Option des traitements percutanés lors de TVP aiguës.	G
Watson	2004	Revue Cochrane : thrombolyse lors de TVP aiguë.	N
Vedantham	2004	TPM et pose précoce d'endoprothèses lors de TV iléofémorale.	N
Ramaiah	2003	Utilisation du Trellis™ dans le traitement de TV iléofémorales profondes.	<5 cas
Schimp	2003	TVP des MS et cathéters veineux à demeure chez des patients spécifiques.	N
Kasirajan	2003	Utilisation du Trellis™ dans le traitement d'une ischémie d'un membre inférieur.	<5 cas

AUTEUR	ANNÉE	DESCRIPTION	MOTIF D'EXCLUSION
Deitcher	2002	Caractéristiques cliniques et pharmacologiques des agents thrombotiques.	N
Castaneda	2002	Traitement par TDC associé à de la rétéplase lors de TVP : résultats immédiats et complications observées lors d'une étude pilote.	N
Elsharawy	2002	Premiers résultats d'une étude clinique randomisée comparative entre thrombolyse et anticoagulation lors d'une TV iléofémorale.	N
Patel	2000	Traitement endovasculaire des TVP iléofémorales aiguës étendues dues au syndrome de May-Turner.	N
Goldhaber	2000	Traitement des TVP et des embolies pulmonaires.	N
Gerszten	1997	Thrombolyse endovasculaire directe lors d'une TV cérébrale profonde isolée.	<5 cas
Blanchette	1997	Dispositif d'accès veineux central chez des enfants hémophiles. Mise à jour.	NC
Berqvist	1997	Coût à long terme des complications des TVP des MI : analyse d'une population spécifique de patients suédois.	N
Jaffe	1996	Évaluation de la fonction valvulaire veineuse après cathétérisation rétrograde.	N
Linn	1986	Traitement de la maladie thromboembolique : approche pragmatique.	N
Nachbur	1986	Association de la thrombectomie et de la perfusion de streptokinase dans le traitement des TVP.	N

## ANNEXE F – CARACTÉRISTIQUES DES ÉTUDES SÉLECTIONNÉES

AUTEURS	TYPES D'ÉTUDE	OBJECTIFS	PATIENTS ET SITES DE DVP	DPMT	COMPARATEUR	RÉSULTATS
Murphy 2010 USA	Série de cas, rétrospective	Évaluation comparative de l'efficacité des DTPM (IVUS, par rapport à la phlébographie), chez des patients présentant des TVPIF	33 (15 avec Trellis™) TVPIF	Trellis™-8	AngioJet	<ul style="list-style-type: none"> <li>▪ Taux de thrombolyse</li> <li>▪ Reperméabilisation veineuse</li> <li>▪ Taux de récurrence</li> <li>▪ Complications hémorragiques</li> </ul>
Lin 2010 USA	Série de cas, rétrospective	Utilisation de dispositifs de thrombolyse percutanée dans les stratégies thérapeutiques des TVP aiguës et chroniques	178 Présentant de symptômes cliniques secondaires à des TVPIF ou à des TVPFP	Trellis™	AngioJet EKOS	<ul style="list-style-type: none"> <li>▪ Taux de thrombolyse</li> <li>▪ Amélioration des symptômes cliniques</li> </ul>
Dietzek 2010 USA	Série de cas, prospective	Expérience des médecins et performance du Trellis™ et des DTPMP chez un grand nombre de patients	2200 patients Tous les types de TVP	Trellis™	Aucun	<ul style="list-style-type: none"> <li>▪ Taux de repermeabilisation</li> <li>▪ Complications incluant les hémorragies importantes et embolies</li> </ul>
Rao 2009 USA	Série de cas, rétrospective	Évaluation de la faisabilité et de l'innocuité de l'utilisation des DTPM chez des patients ayant une TVPIF et présentant des contre-indications thérapeutiques	43 (AngioJet 12, Trellis™ 13, les deux 17) IFDVT avec symptômes >14 jours et présentant des contre-indications d'une thrombolyse (risque de complications hémorragiques élevé)	Trellis™-8 ou AngioJet ou les deux	Aucun	<ul style="list-style-type: none"> <li>▪ Taux de thrombolyse</li> <li>▪ Hémorragie interne</li> <li>▪ Contre-indications relatives</li> </ul>
Martinez 2008 USA	Série de cas, rétrospective	Estimation du bénéfice additionnel que peut apporter le DTPM dans la stratégie d'élimination d'un thrombus en comparaison avec la TDC associée ou non à un DTPM chez des patients présentant une TVPIF	43 (22 Trellis™) TVPIF symptomatiques	DTPM ±TDCT associé au Trellis™	TDC	<ul style="list-style-type: none"> <li>▪ Pré- et post- traitement, taux de lyse</li> <li>▪ Complications cardiopulmonaires ; rénales ; saignements</li> </ul>
Hilleman 2008 USA, Belgium, Ireland	Série de cas, rétrospective	Comparaison des résultats obtenus par le Trellis™-8 lors d'une TVP avec les résultats obtenus par TDC	147 Tous les types de TVP. (registre)	Trellis™-8	TDC	<ul style="list-style-type: none"> <li>▪ Taux de réduction du thrombus</li> <li>▪ Hémorragies</li> </ul>

AUTEURS	TYPES D'ÉTUDE	OBJECTIFS	PATIENTS ET SITES DE DVP	DPMT	COMPARATEUR	RÉSULTATS
Arko 2007, USA	Série de cas, rétrospective	Évaluation de l'efficacité et de l'innocuité de l'utilisation de DTPM lors de TVP des MI et MST	30 (18 avec Trellis™-8) TVP MInf et MSup	DTPM* avec Trellis™-8 ou AngioJet	Aucun	<ul style="list-style-type: none"> <li>▪ Taux de réduction du thrombus</li> <li>▪ Reperméabilisation et étude de la fonction valvulaire veineuse avant et après la procédure</li> </ul>
O'Sullivan 2007 Ireland	Série de cas, rétrospective	Étude de l'efficacité du Trellis™-8 après une séance chez un groupe de patients présentant une TVPA associée à de multiples comorbidités	19 (Trellis™-8). Acute TVPA au-dessus du genou (avec douleur ou œdème)	Trellis™-8	Aucun	<ul style="list-style-type: none"> <li>▪ Taux de réduction du thrombus</li> <li>▪ Complications (décès) et repermeabilisation après 2 j et 30 jours</li> </ul>



## ANNEXE G – CARACTÉRISTIQUES DES ÉTUDES SÉLECTIONNÉES

Table 1 – Caractéristiques cliniques des patients

	RAO	HILLEMANN	O'SULLIVAN	ARKO	DIETZEK	LIN	MURPHY	MARTINEZ
Diagnostic	Duplex scan	Duplex scan	Duplex (16) phlébographie (2) CT scan(4)	Phlébographie	Duplex scan	Phlébographie	Duplex US, phlébographie	Duplex US, phlébographie
Symptômes	Douleur, œdème et phlegmatia (phlébite bleue)	NA	Douleur ou œdème	NA	NA	Symptomatologie d'EP : œdème, douleur, ou phlegmatia dolens	Symptomatologie unilatérale de EP douleur et œdème	Symptomatologie de : IFDVT
Durée	Aiguë et chronique	Aiguë et chronique	Aiguë	Aiguë	Aiguë et chronique	Aiguë et chronique	Aiguë et chronique	Aiguë et chronique
Délai / Intervention	13.6 +- 9.6 jours	NA	Médiane 9 jours (1-14 jours)	Moyenne 5.7 jours (3-14 jours)	NA		Durée moyenne 16.8 jours (1-21 jours)	NA
Localisation de la TVP	Msup : 8/43 (19%) Minf : 35/43 (81%)	Msup : 19/147 (13%) Minf : 124/147 (84%) IVC seul : 1/147 (1%) Divers : 3/147 (2%)	Msup : tous	Msup : 5/30 (17%) Minf : 25/30 (83%)	Msup	Minf : tous	Groupe Trellis™ VI isolée : 5 (33%) Ileofémorale/poplité veines : 8 (53%)	Minf (ileofémorale) : tous

Table 2 – Caractéristiques techniques

	RAO	HILLEMANN	O'SULLIVAN	ARKO	DIETZEK	LIN	MURPHY	MARTINEZ
Type de dispositif	Trellis™ (13 pts) AngioJet (12 pts) T et A 17 (patients)	Trellis™ 8	Trellis™ 8	Trellis™ 8 (18 patients) ou AngioJet (12 patients)	Trellis™ 8	Trellis™ 8, AngioJet et EKOS	Trellis™ (15 patients) VS AngioJet (18 patients)	Trellis™ 22
Technique de suivi	US	US	US	US, phlébographie	NA	Phlébographie	US	US
Accès veineux	Poplité 77%, IJV 7%, basilica 14%, saphène 2%	NA	Poplité 73% Fémorale 27%	LE : poplité UE : céphalique	NA		Veine poplitée ipsilatérale	Fémorale ou v. poplitée
Traitements associés								
(a) PTA+ stent	18/43 (42%)	43/147 (32%)	22 segments	17/30 (57%)	526 (26%)	NA	3/15 (20%)	TDC : 16
(b) PTA alone	NA	52/147 (39%)	NA	11/30 (37%)	939 (46%)			
(c) Stent alone	NA	10/147 (8%)	NA	NA	57 (3%)			
(d) TDC	16/43 (37%)	27/147 (20%)	4/19	6/30 (20%)	322 (16%)			
(e) IVC filter	NA	NA	NA	21/30 (70%)	25%			
(f) autres	NA	Embolectomie par ballonnet 1/147 (<1%)	NA	NA	Techniques d'aspiration 366 (18%)			
Perfusion thrombolytique	AngioJet : 8 mg tPA/ segment, Trellis™ : 6-8 mg tPA/segment	tPA 118 (80%), 9.9 mg ± 5.5 ; urokinase 14 (10%) 527000U ± 252000, ténecteplase 7 (5%) 9.7 mg ± 8.6, rétéplase 8 (5%) : 6.9 U ± 3.2	tPA : 3-5 mg. Dose médiane 13.4 mg par patient	Ténecteplase. AngioJet : 10 mg Trellis™ : 6.2 mg	tPA in 96% patients : 14.9±8.3 mg/pt ; rétéplase 1.6% : 11.8 ± 7.2 U/pt ; ténecteplase in 31 (1.5%) : 14.4±11.0 ; urokinase 16 (0.8%) : 642k U ± 313k	tPA	Pour les deux dispositifs : Ténecteplase 10 mg	tPA : 3-6 mg
Durée de la séance	NA	120 ± 60 min	98 min en moyenne par membre (61-129 min)	145 ± 35 min	22.3 ± 9.4 min (Trellis™)	NA		23.4 ± 21.5 min
Anticoagulothérapie post-procédure	Warfarin	NA	Warfarin	Warfarin	NA	Héparine, puis warfarin	warfarin	NA
Durée du suivi	5 +- 4.8 mois	NA	1,3,6 et 12 mois	6,2 mois (moyenne 3-24 mois)	NA	NA	124 mois (3-36)	NA

## ANNEXE H – TABLEAU RÉCAPITULATIF DES RÉSULTATS D'ÉTUDES

RÉSULTATS	RAO	HILLEMANN	O'SULLIVAN	ARKO	DIETZEK	LIN	MURPHY	MARTINEZ
Efficacité de la procédure : définition	Élimination de > 50% de la TVP	Grade I : lyses <50% Grade II : lyses de 50%-94% Grade III : lyses de 95%-100%)	Grade I : lyses <50% Grade II : lyses de 50%-94% Grade III : lyses de 95%-100%)	Évaluation de la perméabilité veineuse et de la fonction valvulaire après 1,6 et 12 mois de suivi. (LE; Duplex US)	Grade I : lyses <50% Grade II : lyses de 50%-94% Grade III : lyses de 95%-100%)	Élimination complète du caillot : absence de résidus thrombotiques : partielle : présence de fragments thrombotiques	Élimination de > 70% du thrombus (IVUS)	Lyse complète : >75% Modérée : 50% - 74% Minimale <50%
Technique d'exploration	Phlébographie	Phlébographie	Phlébographie	IVUS Phlébographie	NA	Phlébographie	IVUS	Phlébographie
Résultats	41/43 (95%) : absence de récurrence et de réintervention après 9 mois  Disparition des symptômes dans 98% des cas	Grade I : 10 (7%) Grade II : 79 (54%) Grade III : 58 (39%)	Débit veineux rapide : 19/19 Grade I : 1 (4%) Grade II : 18 (82%) Grade III : 3 (14%)  Après deux jours le taux de perméabilité était de 86% et de 100% après 30 jours  Disparition immédiate des symptômes chez 18/19 (95%)  Après 1 an une reperméabilisation veineuse a été observée chez 9/11 patients (Duplex). Deux décès sont survenus dans les 30 jours, chez des patients atteints d'un cancer à un stade avancé	Succès de la technique : 100%  Élimination totale du caillot en une seule séance dans 24/ 30 cas ; dans 6/30 cas l'élimination partielle a été complète par une perfusion de ténecteplase pendant 12 heures  Après 6,2 mois, une reperméabilisation veineuse a été observée chez 27/30 patients (90%) (Duplex)  Après 6 mois, 22 sur 30 patients (88%) avaient retrouvé une bonne fonction valvulaire veineuse	Grade I : 99 (4.5%) Grade II : 1266 (57.5%) Grade III : 838 (38%)	Amélioration clinique immédiate	Reperméabilisation veineuse dans 31/33 (94%)  Préservation de la fonction valvulaire dans 30/33 cas (91%)	Efficacité globale : Groupe Trellis™ : 80% Groupe TDC seule : 60%

RÉSULTATS	RAO	HILLEMANN	O'SULLIVAN	ARKO	DIETZEK	LIN	MURPHY	MARTINEZ
Effets indésirables et complications	Aucun saignement systémique majeur  Hématome au niveau de la voie d'accès 2/43  Des transfusions ont été nécessaires chez 2 des 43 patients après aggravation d'un hématome préexistant à la gaine du grand droit	Absence de saignement en postopératoire	Absence de complications graves  Absence de décès lié à la procédure	Absence de complications hémorragiques	Effets indésirables : 3/2204 (observés lors de la procédure mais sans lien avec le Trellis™)		Saignements minimes : 1/15 cas (7%)  Hospitalisation en centre de soins intensifs : 3/15 (20%)	2 complications importantes : Groupe Trellis™ : un hématome au site de ponction Groupe TDC : insuffisance rénale
Conclusions	DTPM peut être utilisé en toute sécurité et efficacement lors de TVPIC, TVPIF et chez des malades présentant des contre-indications du traitement thrombolytique avec une amélioration des propriétés fonctionnelles du système valvulaire veineux	Le Trellis™-8 est efficace dans le traitement des TVP. Il est associé à un faible taux de complications hémorragiques et à un coût d'utilisation moins élevé que celui rapporté pour la TDC	L'utilisation du Trellis™ est sécuritaire et efficace lors d'une seule séance thérapeutique lors d'une TVP	DTPM est efficace dans le traitement des TVPA (MS et MI) avec la reperméabilisation et la restauration des propriétés fonctionnelles du système valvulaire veineux	IDTPM correspond à une option thérapeutique efficace lors de la prise en charge de TVPA. Des doses moins élevées et une exposition moins longue aux agents thrombotiques sont associées à un risque hémorragique moins élevé qu'avec la TDC. Une reperméabilisation rapide est associée à une restauration de la fonction valvulaire et à la diminution du SPT			L'utilisation d'un DTPMI améliore le taux de lyse et nécessite moins d'exposition et de plus petites doses d'AT. C'est une option sécuritaire et efficace même chez les patients présentant des CI la TDC

## ANNEXE I – LIGNES DIRECTRICES ET RECOMMANDATIONS

AUTEURS	OBJECTIFS	RECOMMANDATIONS
Meissner Clinical Practice Guidelines of Society for Vascular Surgery and the American Venous Forum , USA 2012	Stratégies d'élimination précoce du caillot lors de TVPA	<ul style="list-style-type: none"> <li>Les techniques percutanées de thrombolyse (pharmacologiques ou pharmacomécaniques) sont recommandées comme traitement de première ligne pour l'élimination précoce du thrombus chez les patients présentant les critères de la classe (2C)</li> <li>La thrombolyse pharmacomécanique devra être considérée (en remplacement d'une TDC seule) si l'expertise et les ressources appropriées sont disponibles</li> </ul>
National Clinical Guideline Centre, UK 2011	TVP diverses : prise en charge de la TV et mise en place des tests thrombotiques	<ul style="list-style-type: none"> <li>La thrombolyse dirigée par cathéter devra être considérée chez des patients présentant une TVP iliofémorale associée à une symptomatologie clinique de moins de 14 jours dont l'état fonctionnel est bon, le risque hémorragique faible et l'espérance de vie égale ou supérieure à un an</li> </ul>
Jaff American Heart Association, USA 2011	Prise en charge des EP, des TVPIF et de l'HTPT chronique	<ul style="list-style-type: none"> <li>Les TDC et TPDC devront être proposées aux patients présentant une TVPIF associée à une vascularisation membranaire compromise (exemple, <i>phlegmatia cærulea dolens</i>, <i>phlébite bleue</i>) (classe I; niveau de preuve de type C)</li> <li>La TCD et la TPDC restent des choix raisonnables pour des patients présentant une TVP associée à une extension rapide du thrombus en dépit d'une anticoagulothérapie (classe IIa; niveau de preuve C) et/ou une détérioration clinique de la TVPIF, et ce, malgré l'anticoagulothérapie (classe IIa; niveau de preuve B)</li> <li>La TDC ou la TPDC sont les traitements de première intention raisonnable chez les patients sélectionnés présentant une TVPIF et à risque de complications hémorragiques faible dans le cadre de la prévention d'un SPT (classe IIa; niveau de preuve B)</li> <li>La TDC ou la TPDC ne doivent pas être utilisées chez la majorité des patients présentant des symptômes de TVP chronique (&gt;21 jours) ou chez des patients présentant un risque hémorragique élevé (classe III; niveau de preuve B)</li> </ul>
Agence française de sécurité sanitaire des produits de santé, France 2009	Prévention et traitement de la maladie thromboembolique veineuse	<ul style="list-style-type: none"> <li>L'utilisation des thrombotiques n'est pas recommandée en première intention à la phase aiguë (Grade B). Ils peuvent être utilisés par voie veineuse en cas de syndrome obstructif grave ou <i>phlegmatia cærulea dolens</i> (phlébite bleue) en situation de sauvetage de membre (niveau C)</li> </ul>
Kearon American College of Chest Physicians Evidence-Based Clinical Practice Guidelines (8 <sup>th</sup> Edition), USA 2008	Traitement antithrombotique dans la maladie TEV	<ul style="list-style-type: none"> <li>Le traitement par TPM utilisé seul n'est pas suggéré chez les patients présentant une TVP aiguë (Grade 2C)</li> <li>La TPM est préférée à la TDC seule pour diminuer la durée de traitement si l'expertise et les ressources appropriées sont disponibles (niveau 2C)</li> </ul>